



# cosmetic dentistry

Magazin für innovative Zahnmedizin

© mila103 - stock.adobe.com (AI-generated)

ISSN 1864-4279 • 21. Jahrgang • Entgelt bezahlt: 63398 • Preis: € 10,00 zzgl. MwSt.

3 / 23

## Fachbeitrag

Moderne defektbezogene  
Frontzahnästhetik

## Fachbeitrag

Gemeinsam zum ästhetisch  
funktionellen Ergebnis

## Praxisporträt

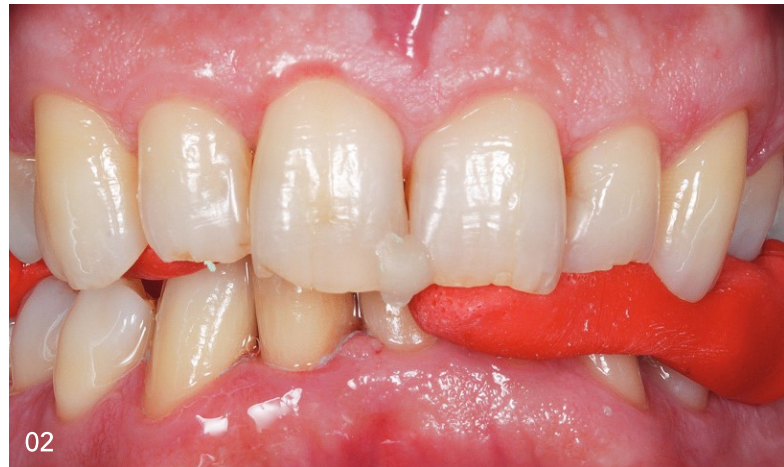Zahnarztpraxis mit Wohlfühlfaktor



# Vier-Quadranten-Rehabilitation nach parafunktioneller und kariöser Schädigung

Einhergehend mit sowohl kariösen als auch nicht kariösen Zahnhartsubstanzdefekten zeigt sich oftmals ein Verlust an vertikaler Dimension und/oder vermehrt das Auftreten sekundärer Malokklusionen.<sup>6</sup> Der Artikel soll daher insbesondere den primären negativen Einfluss okklusaler Disharmonie(n), meist einhergehend mit einem Anstieg des Stresslevels im Körper und einer daraus resultierenden (vermehrten) Parafunktion (Pressen und Knirschen) sowie mit sekundär bedingt kompromittierende(n) Auswirkung(en) auf benachbarte Organsysteme (Kopfhaltung, Halswirbelsäule, Schultergürtel), aufzeigen.

Dr. Sven Egger, M.Sc., M.Sc., Prof. Dr. med. dent. Markus Greven, M.Sc., MDS, PhD, ZTM Christian Berg



01a

01b

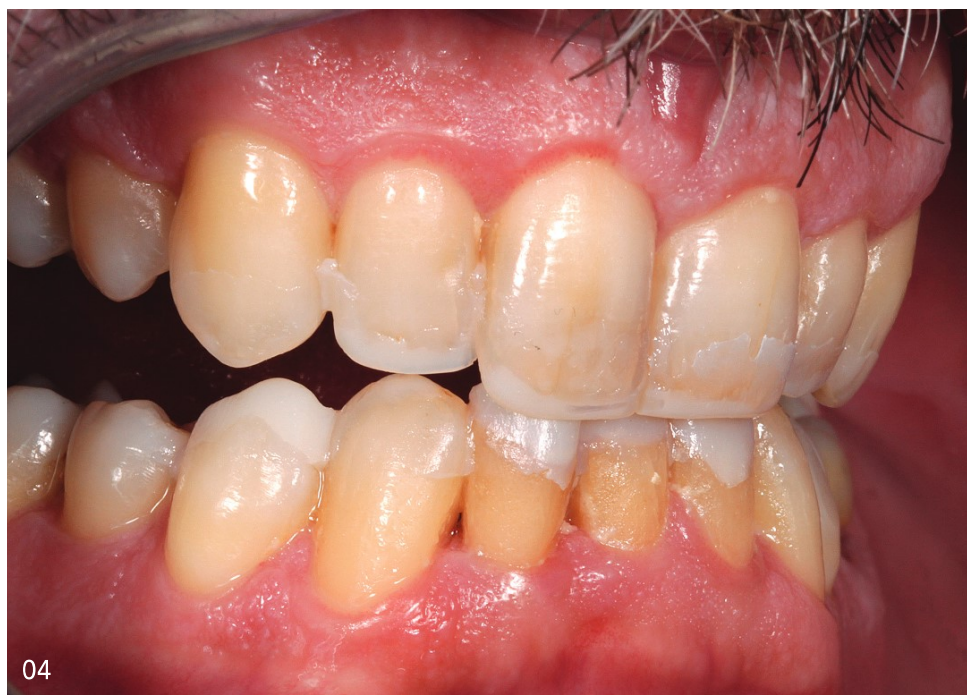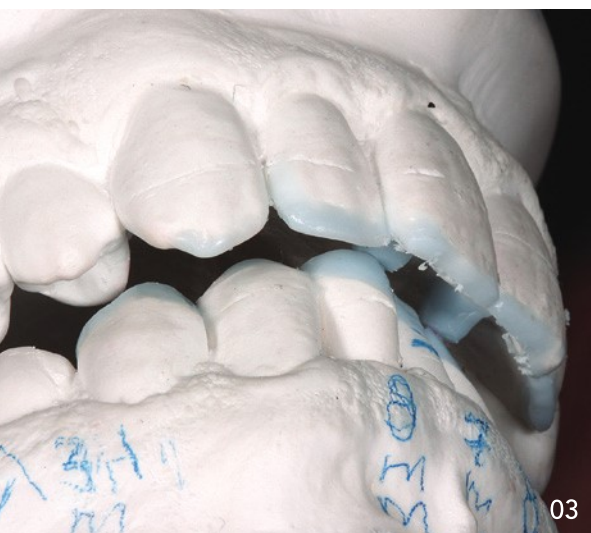02

**01a**  
Ausgangssituation: Porträtaufnahme en face.

**01b**  
Endsituation: Porträtaufnahme en face.

**02**  
Zentribissnahme mit Frontjig nach Gutowski (vor Registrierung und Deprogrammierung der Kaumuskelatur mittels Aqualizer).

**D**ie rasante Entwicklung im digitalen Bereich in den letzten zehn Jahren, der eine Vielzahl positiver Aspekte bei der vorhersagbaren Planung/Herstellung und Reproduzierbarkeit der Arbeitsabläufe zugesprochen wird, sollte sich auch mit der Frage eines funktionsgerechten Therapieansatzes beschäftigen. Offen bleibt bis heute, wie sich funktionelle Aspekte (klinische und instrumentelle Funktionsanalyse) in ihrer analogen Tradition mit schädelbezüglich montierten Modellen in horizontaler und vertikaler Referenzposition (Zuordnung) des Unterkiefers in einem teil- oder volljustierbaren Artikulatorsystem nutzbringend in ein digitales Behandlungskonzept integrieren lassen.<sup>6e</sup> Ästhetik und Funktion gehen bei zahnärztlichen Rehabilitationen Hand in Hand. Eine digitale Schnittstelle zur Implementierung sämtlicher funktioneller Parameter aus dem analogen Artikulatorsystem in ein digitales Konzept wird laut Industrie zwar angeboten, ist aus Sicht der Verfasser aber noch nicht praxistauglich. Die Schwierigkeit scheint hier darin zu liegen, das „Koordinatensystem menschlicher Schädel“ inkl. Okklusion ohne geometrische Einbußen in die Simulationssituation (CAD) zu übertragen, sodass die Projektion der statischen und insbesondere der



**03 + 04**  
Funktionell-  
ästhetisches  
Wax-up/Mock-up.

dynamischen Okklusion morphologisch auch den Gegebenheiten des Patienten entspricht, was den entscheidenden Punkt bei der Herstellung funktionell exakter Kauflächen ausmacht. Hier haben derzeit noch fast alle digitalen Systeme bestimmte Schwächen in der Erfassung und Übertragung der wirklichen Geometrie der Patientenköpfe in die virtuelle Welt, gegenüber dem gut untersuchten und bewährten analogen Artikulatorsystem. Derzeit scheint eine Kombination von analog (Aufwachsen von Hand durch den Techniker) und eines anschließenden Scans zur digitalen Fertigung funktioneller Kauflächen (CAM) einen sinnvollen Kompromiss darzustellen<sup>6f</sup> – allerdings kann aktuell von einem „funktionell rein digitalen Workflow“ (noch) nicht ausgegangen werden. In jüngster Vergangenheit lassen nun 4D-Aufzeichnungssysteme (überwiegend Modjaw<sup>®</sup>) eine Implementierung sämtlicher dynamischer Okklusionsparameter (inklusive Gesichtsscans/Fernröntgenseitenanalyse, besser CBCT) in die dentale CAD-Software (z. B. Exocad<sup>®</sup>) zu, um die Lücke zur digitalen Verarbeitung (Herstellung „funktioneller Kauflächen“<sup>16–19</sup>) ohne Einbußen der Geometrie des Patientenkopfs zu schließen. Die Versorgung mit Hochleistungskeramiken oder monolithischen Zirkonrestorationen sollte nicht standardisiert als „Airbags“ mögliche Defizite im funktionellen Bereich kompensieren.

### Okklusionsprophylaktisch orientiertes Behandlungskonzept

Aufgrund des immer höher werdenden Anteils von Patienten mit Abrasionen/Attritionen/Erosionen und/oder Parafunktionen steht der in diesem Artikel vorgestellte Behandlungsansatz stellvertretend für ein minimalinvasiv<sup>13</sup> und okklusionsprophylaktisch orientiertes Behandlungskonzept, im Sinne einer Sicherung der statischen Okklusion und Gewährleistung einer interferenzfreien dynamischen Okklusion<sup>6d,9–11</sup>. Dies ist insbesondere vor dem Hintergrund, dass auf Gelenkebene lediglich ein Spielraum von 0,6–0,8 mm vorliegt<sup>6a,6b</sup> und die Taktilität des Kausystems noch emp-

findsamer reagiert (0,02–0,03 mm<sup>6c</sup>), von zentraler Bedeutung bei der Rekonstruktion von Zähnen/Kauflächen. Als Behandlungsziel wird daher eine Defensivgestaltung der Kauflächen angestrebt, um bei der Parafunktion, die primär nicht als Pathologie, sondern als Stressventil des Patienten zu betrachten ist, das Risiko einer Überlastung/Schädigung des Kauorgans zu minimieren.

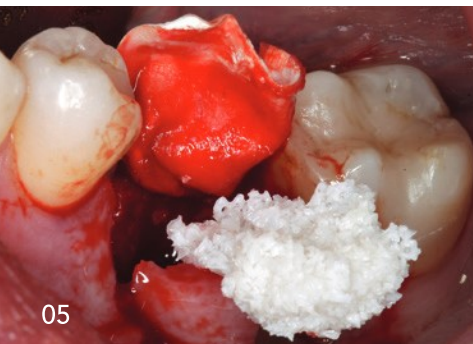### Erhöhung vertikaler Dimension (Problematik)

Eine Erhöhung (oder auch Absenkung) der vertikalen Dimension stellt bei Myoarthropathie sowie Tief- oder Deckbissituation eine zusätzliche Herausforderung dar, noch dazu, wenn in einem Kiefer festsitzender implantatgetragener Zahnersatz vorgesehen ist.<sup>6d</sup> Nachfolgend soll nun im Rahmen eines synoptischen Behandlungskonzepts gezeigt werden, wie diese Problematik gelöst wird. Im Fokus standen hierbei die Funktion, Phonetik und Ästhetik.<sup>1,5</sup>

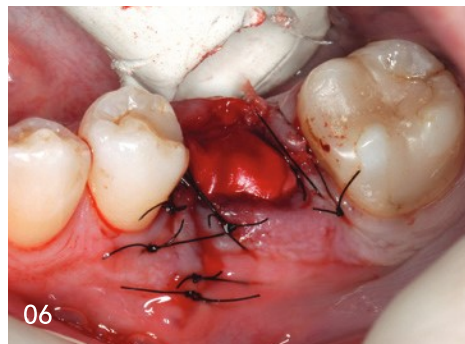
### Patientenfall

#### Spezielle Anamnese

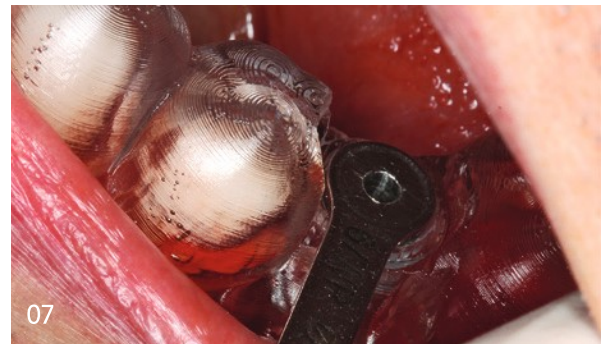
Ein 49-jähriger Patient, der bereits seit vielen Jahren regelmäßig am Recall (Dentalhygiene) teilnimmt, stellte sich mit einem sanierungsbedürftigen, konservierend insuffizient versorgten Gebiss vor. Zudem zeigte sich eine Tief-/Deckbissituation mit deutlichen Abrasionsspuren im Ober- und Unterkieferfrontzahnbereich, das Unterkieferfrontsegment 33–43 steht (Angle-Klasse II/2) typischerweise im „Hochstand“ bzw. ist kompensatorisch supraeruptiert. Vor ungefähr zehn Jahren wurde Zahn 42 aufgrund eines Engstands entfernt. Der Patient gibt an, dass er mit den Zähnen knirscht. Alle anamnestisch angegebenen Beschwerden werden subjektiv mit Grad 1 (Befundbogen Initialdiagnostik nach Slavicek) gewertet, was auf eine mittelgradige Beschwerdesituation (adaptierte Beschwerden) hindeutet.



05



06



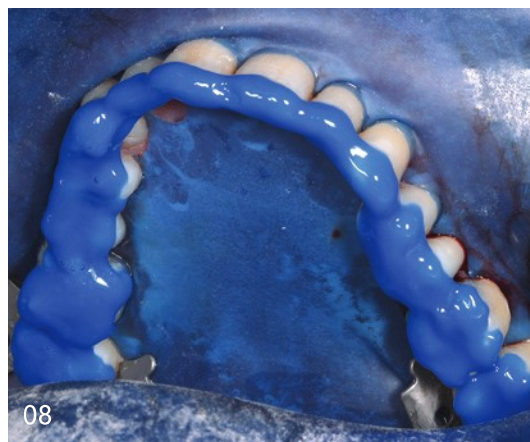07

**05–07**  
Extraktion des nicht erhaltungswürdigen Zahns 36 mit der Socket-Preservation-Technik (Knochenersatzmaterial und resorbierbare Kollagenmembran).

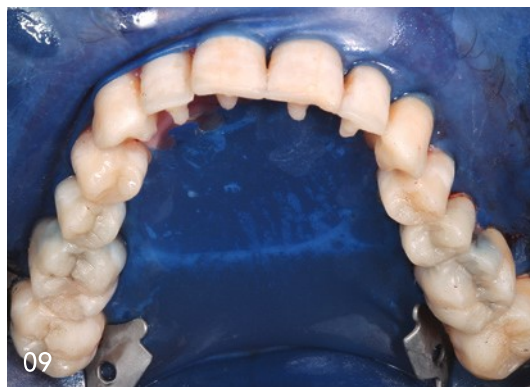**08 + 09**  
Semipermanenter Aufbau mit Komposit und Etablierung einer neuen vertikalen und horizontalen Relation des Unterkiefers in ZKP mit temporären Kompositaufbauten im OK/UK 7-7 anhand des Wax-ups mittels transparenter Silikon Schlüssel.

**Allgemeine Anamnese und Diagnose**

Der Patient wies keine Grunderkrankungen auf und nahm keine Medikamente ein. Aus der klinischen und röntgenologischen Befundung leiteten sich die Diagnosen Myoarthropathie, Para-funktionspressen und Knirschen ab. Zudem zeigten sich sichtbarer Zahnhartsubstanzabrieb (Attrition), einhergehend mit dem Verlust der vertikalen Dimension Verspannungen im Schulter- und Nackenbereich, Störung der statischen und dynamischen Okklusion (ungenügende Eckzahnführung, Latero- und Protrusionsfacetten, Mediotrusionsvorkontakte), unregelmäßiger Gingivaverlauf im sichtbaren Frontzahnbereich sowie ein konservierend insuffizient versorgtes Erwachsenengebiss.



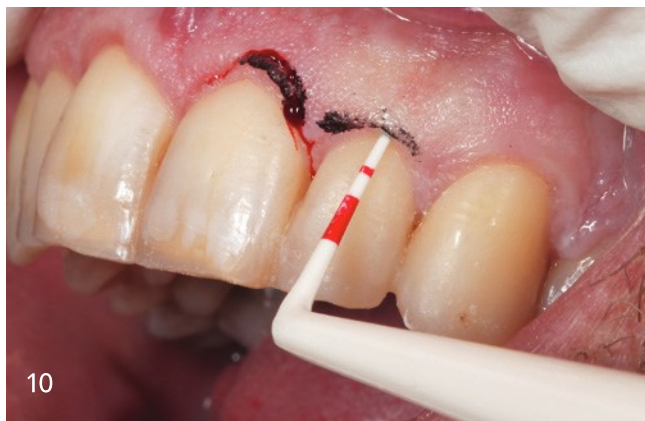08



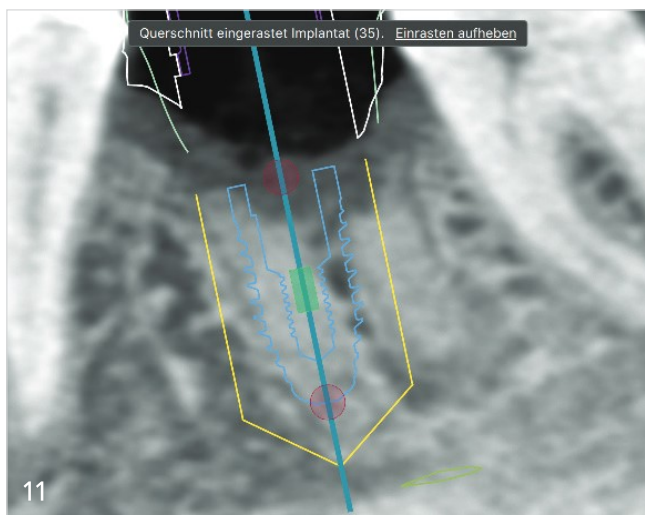
09

**10**  
Markierung des gewünschten Gingivaverlaufs auf Grundlage des Mock-ups.

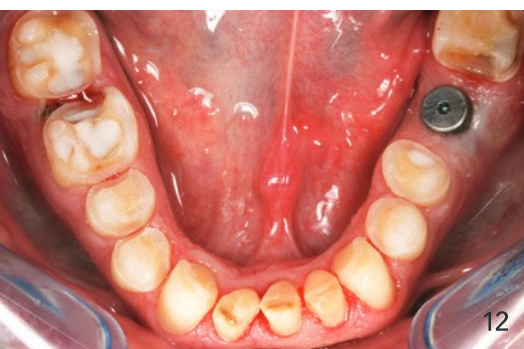**11**  
Ermittlung der Implantatposition mit Planungssoftware und anschließendem Datentransfer.



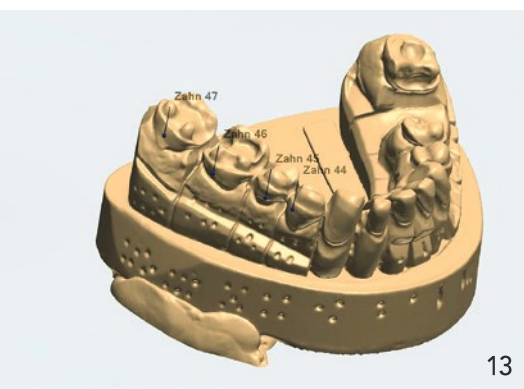
10



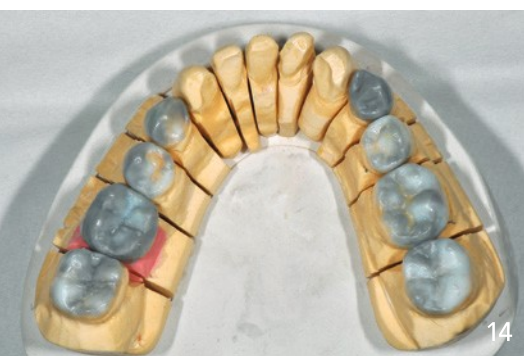
11



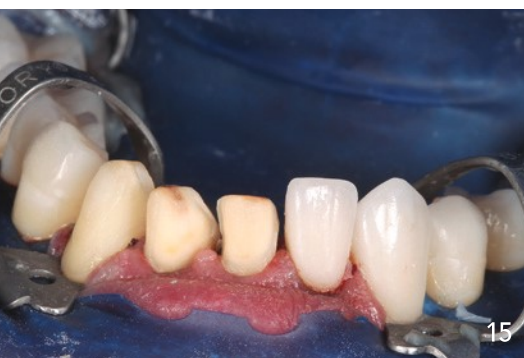12



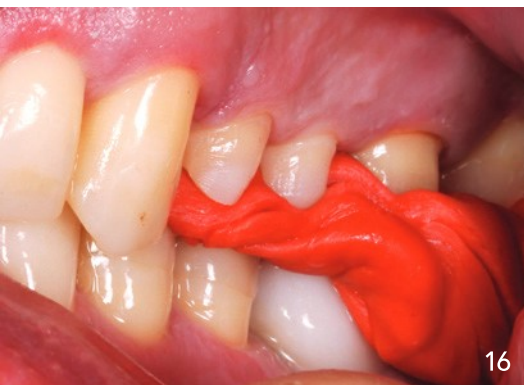13



14



15



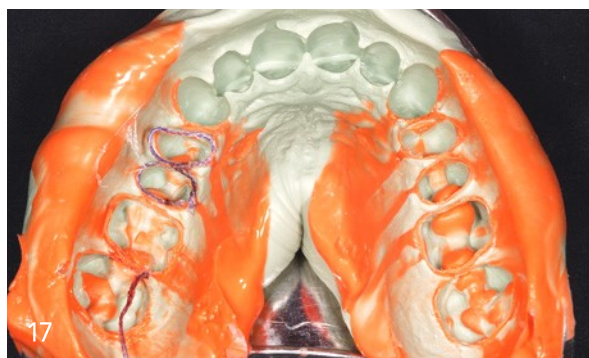16

**Vorbehandlung**

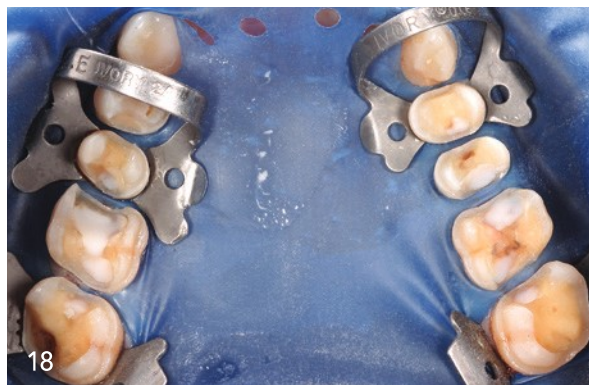Nach Befundaufnahme und professioneller Zahnreinigung erfolgte die klinische Funktionsanalyse, eine Abformung zur Herstellung von Situationsmodellen, Aufnahme des Fotostatus, Clinometerregistrierung, individuelle Gesichtsbogenübertragung und Condylografie (Axiografie). Zudem wurde die Bissnahme in zentrischer Kondylenposition<sup>10</sup> nach Deprogrammierung der Kaumuskelatur<sup>14</sup> mit einem Aqualizer mittels Frontjig und Komposit (GC Bite Compound, GC Japan; Abb. 2) nach Gutowski<sup>8</sup> vorgenommen und ein Wax-up/Mock-up (Abb. 3–4) erstellt. Es erfolgte die Extraktion des nicht erhaltungswürdigen Zahns 36 und eine Socket Preservation mit Knochenersatzmaterial (BioOss, Geistlich Biomaterials; Abb. 5–7). Die Abheilphase dauerte zwei Monate. Eine neue vertikale und horizontale Relation des Unterkiefers in ZKP (zentrischer Kondylenposition) mit temporären Kompositaufbauten 5-5 wurde im Unterkiefer (Tetric EvoCeram, Vivadent) anhand des Wax-ups mittels transparenter Silikonsschlüssel (Elite Transparent, Zhermack; Abb. 8 und 9) etabliert. Der Patient wurde außerdem zu einer begleitenden Kieferphysiotherapie zur Unterstützung der Adaptation an die neue vertikale Okklusionsdimension (VDO)<sup>2-4</sup> überwiesen. An den Zähnen 21 und 22 wurde eine chirurgisch-ästhetische Kronenverlängerung vorgenommen (Abb. 10). Die Reevaluation/Akzeptanz der neuen VDO dauerte acht Wochen. Nach erfolgter Vorbehandlung stellten sich alle für die definitive Versorgung geplanten Zähne im Unterkiefer als sicher erhaltungswürdig dar.

17 Die Abformung.

18 Absolute Trockenlegung vor dem Einsetzen.



17



18

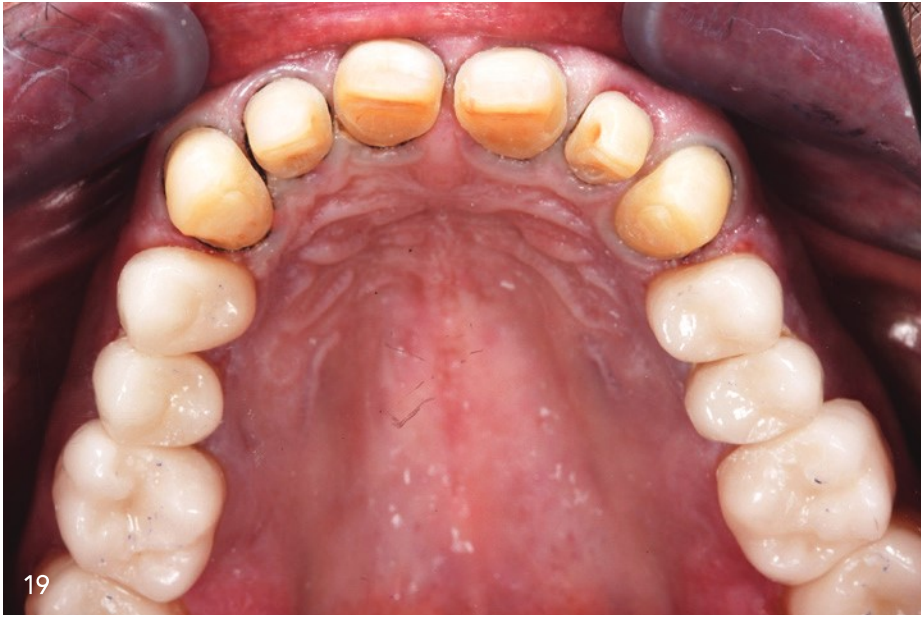12 Minimalinvasive Präparation des gesamten Unterkiefers zur Aufnahme von Teilkronen und Veneers in Presskeramik.

13 Der Modellscan.

14 In Wachs gefräste und vom Techniker mit „Handaufwachstechnik“ funktionell angepasste Versorgung im Unterkiefer.

15 Eingliederung der definitiven Arbeit im Unterkiefer nach vorheriger Anprobe.

16 Sequenzielle Bissnahme mit thermoplastischem Kunststoff (Bite Compound, GC Japan).



**19**  
Abformung  
der 360-Grad-  
Veneer-Präpara-  
tionen mit  
Doppelfaden-  
technik.

### Definitive Versorgung

Mithilfe einer schablonengeführten (Guided Surgery) Implantation wurde für die definitive Versorgung im Unterkiefer ein Einzelimplantat in regio 36 (Nobel Guide, Nobel Biocare) eingesetzt (Abb. 11).<sup>15</sup> Die Präparation für die definitive Versorgung im Unterkiefer 37–47 wurde mit Presskeramikteilkronen und Feldspat-Veneers (Abb. 12) durchgeführt. Die Herstellung erfolgte „semidigital“ zuerst in Wachs via CAD/CAM gefräst und wurde anschließend durch den Techniker manuell im Artikulator nach funktionellen Gesichtspunkten nachgewachst/optimiert (Abb. 13 und 14).

In den Folgesitzungen erfolgten die Abdruck- und Zentrikbissnahme, Gesichtsbogenübertragung, Anproben und definitive Eingliederung (Abb. 15). Für die Präparation der definitiven Versorgung im Oberkieferseitenzahnbereich (4–7) kamen Presskeramikteilkronen zum Einsatz. Hier wurde analog im Unterkiefer vorgegangen (Abb. 16–18). Für die abschließende Versorgung des Oberkieferfrontsegments 3-3 wurden zirkuläre schmelzbegrenzte Hohlkehlpäpchen zur Aufnahme von 360 Grad-Veneers (Creapress-Käppchen, vollverblendet, Abb. 19) präpariert. Zudem wurde eine Bruxcheckerfolie zur Überprüfung des (nächtlichen) Knirschverhaltens und als Hilfstool zur Identifizierung von Vor- oder Fehlkontakten hergestellt.

### Diskussion/Epikrise

Grundsätzlich stand die Diskussion Entfernung des wurzelbehandelten Zahns 36 vs. Erhalt bei apikaler Parodontitis sowie insuffizientem Kompositaufbau als auch die Korrektur des asymmetrischen Gingivaverlaufs<sup>7</sup> im ästhetischen Oberkieferfrontzahnbereich (21, 22) bei hoher Lachlinie und der ausgedehnte Bedarf an konservativer und/oder prothetischer Behandlung im Raum. Nach Abwägung sowohl ethischer als auch finanzieller Aspekte entschied sich der Patient für die Entfernung des Zahns 36 mit Ersatz

durch ein Einzelzahnimplantat und der prothetischen Versorgung der Restbeziehung mit Teilkronen und Veneers sowohl im Ober- als auch im Unterkiefer, was im Hinblick auf die gewünschte (hohe) ästhetisch-funktionelle Zielsetzung den Ansprüchen des Patienten dann auch gerecht werden sollte. Zudem sollte die Asymmetrie im sichtbaren Gingivabereich durch eine ästhetisch-chirurgische Kronenverlängerung an 21 und 22 zum Ausgleich der Asymmetrie des Weichgewebe- als auch Hartgewebeverlaufs (mittels labialer Ostektomie) korrigiert werden.

#### Dr. Sven Egger, M.Sc., M.Sc.

Spezialist für Ästhetik und Funktion  
in der Zahnmedizin (DGÄZ)

Grünpfahlgasse 8

4001 Basel, Schweiz

Tel.: +41 61 2618333

DrSven-Egger@aesthetikart.ch

Prof. Dr. med. dent. Markus Greven, M.Sc., MDS, PhD,  
Spezialist für Temporo-Mandibular Disorders (DGFD)  
markusgreven@t-online.de

ZTM Christian Berg

Oraldesign bei Zahntechnik Wermuth

Schöbeinstrasse 21

4056 Basel, Schweiz

famberg@bluewin.ch

Dr. Sven Egger



Prof. Dr. med.  
dent. Greven



Literatur

