

cosmetic

dentistry _ beauty & science

3²⁰¹⁵

_Fachbeitrag

Oberkieferfrontversorgung
mit Presskeramikveneers

_Recht

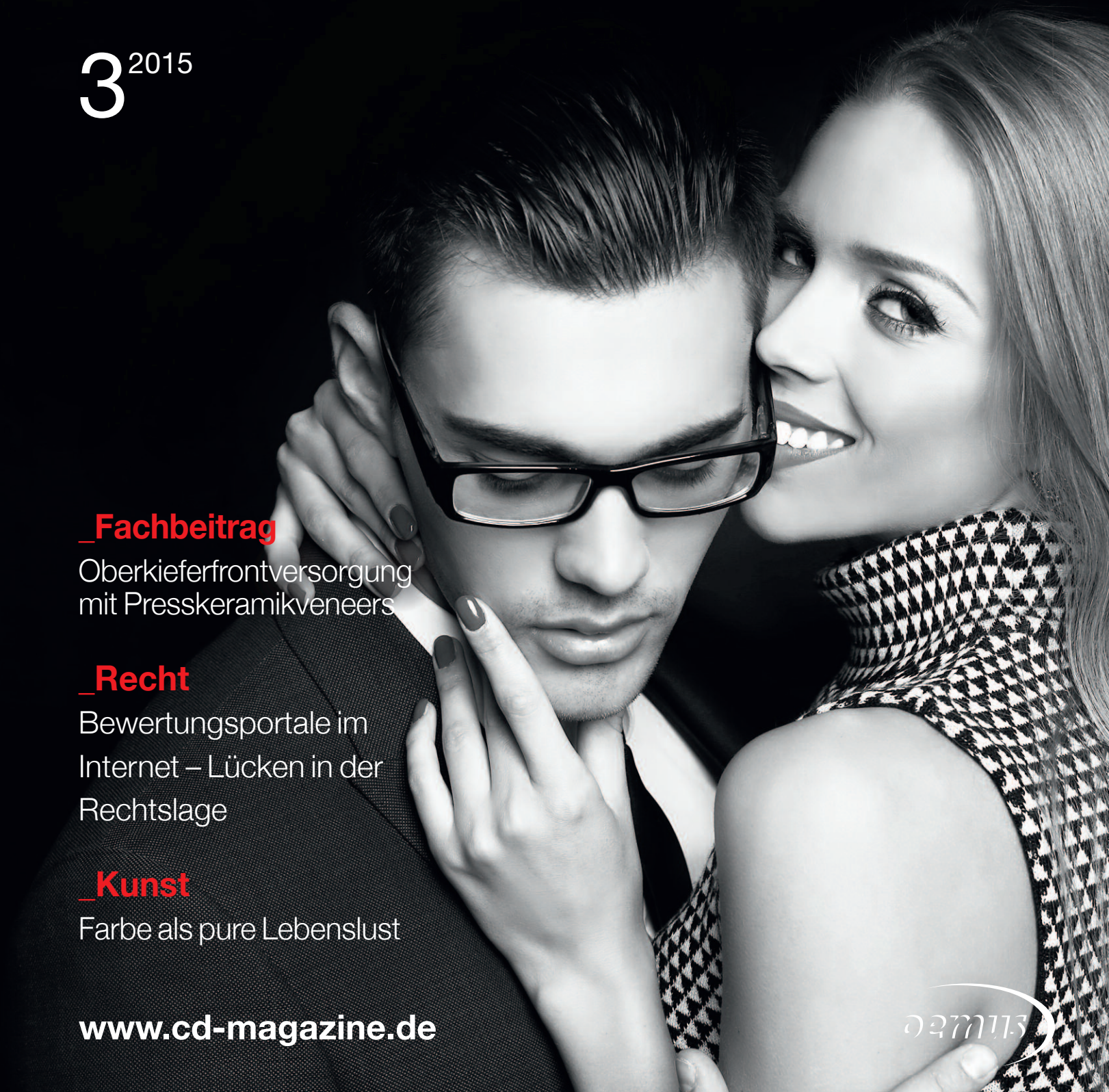Bewertungsportale im
Internet – Lücken in der
Rechtsslage

_Kunst

Farbe als pure Lebenslust

www.cd-magazine.de

0277113



Oberkieferfrontversorgung mit Presskeramikveneers

Autoren _Dr. Sven Egger, M.Sc., M.Sc., ZT Teuta Selimi, Zahntechnik Wermuth AG

In diesem Beitrag wird die Behandlung einer 30-jährigen Patientin mit guter allgemeiner Gesundheit vorgestellt. Die Ausgangssituation in diesem Patientenfall zeigt zwei mittlere obere Frontzähne mit ausgeprägten weißen Flecken (Fluoroseflecken). Zahn 12 zeigt eine Abrasionsfacette und eine leichte (traumatisch bedingte) Deformation. Es liegen generalisiert leichte Fluoroseverfärbungen vor.

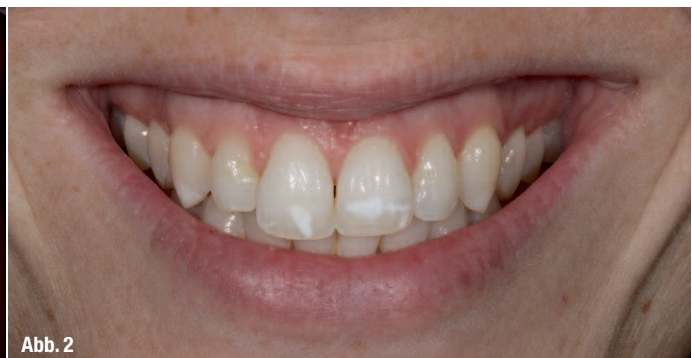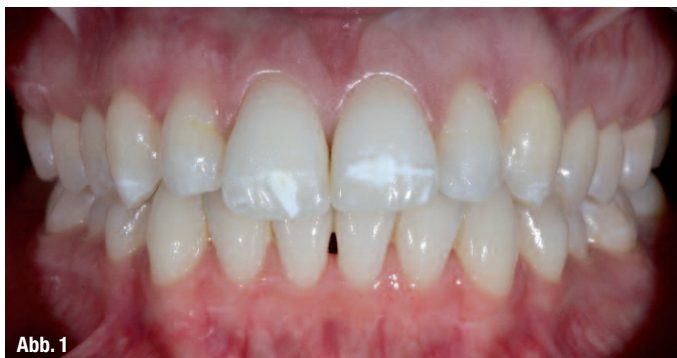_Der Erstbesuch der Patientin und die Erhebung der allgemeinmedizinischen Anamnese erfolgte am 25. August 2014. Es liegen keine Grunderkrankungen vor. Die letzte zahnärztliche Behandlung fand sechs Monate zuvor statt. Bis zu diesem Zeitpunkt suchte die Patientin halbjährlich den damaligen Hauszahnarzt zur Kontrolle/Zahnreinigung auf. Die Patientin interessiert sich für eine Verbesserung der Situation im Oberkieferfrontzahnbereich

_Klinische Befunde

Funktionsstatus

Die manuelle und klinische Funktionsanalyse ließ auf eine leichte parafunktionelle Aktivität schließen. Zahn 12, 43 zeigt Abrasionsfacetten. Die Führung bei Laterotrusion ist aufgrund der distalen Abrasionsfacette an 43 zunehmend auf Zahn 12 verlagert. Die manuelle Führung ergab keine Abweichung in maximaler Interkuspidation (ohne

Abb. 1 _Regelmäßiger Gingivasaum, wohlgeformte Interdentalpapillen, Biotyp mit dünner Gewebestärke im OK und UK.
Abb. 2 _Mittelstark geformte, hypermobile Oberlippe, hohe Lachlinie (Zahnfleischlächeln).



11, 21. Sie weist darauf hin, dass sie seit Langem am äußeren Erscheinungsbild der unschönen weißen Flecken, insbesondere im Bereich 11, 21, leide.

_Einstellung der Patientin

Die Patientin ist nach Aufklärung und eingehender Beratung an einer Weiterbehandlung ihres Kauorgans interessiert. Sie legt Wert auf eine ästhetisch-funktionelle und dauerhafte Verbesserung ihrer Situation und steht einer notwendigen ästhetisch-rekonstruktiven Rehabilitation aufgeschlossen gegenüber.

Führung) und zentraler Kondylenposition (mit Führung). Keine Krepitationsgeräusche der Gelenke, unauffällige Öffnungs- und Schließbewegung, leichte Druckdolenzen der Muskulatur bei Palpation. Gelegentliche leichte Kopfschmerzen.

Rote Ästhetik

Im Ober- und Unterkiefer sind ein regelmäßiger Gingivasaum sowie wohlgeformte Interdentalpapillen zu erkennen (Abb. 1). Es liegt ein Biotyp mit dünner Gewebestärke vor. Die Patientin verfügt über eine mittelstark geformte und hypermobile

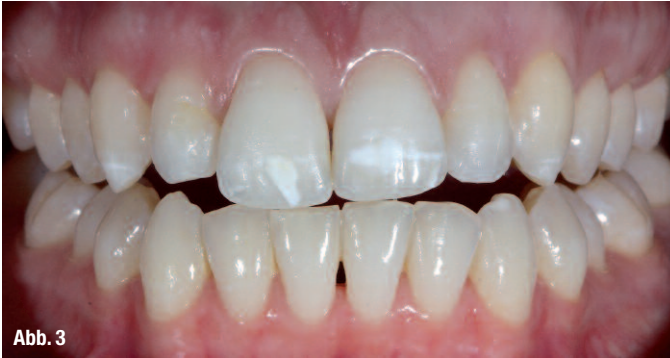

Abb. 3

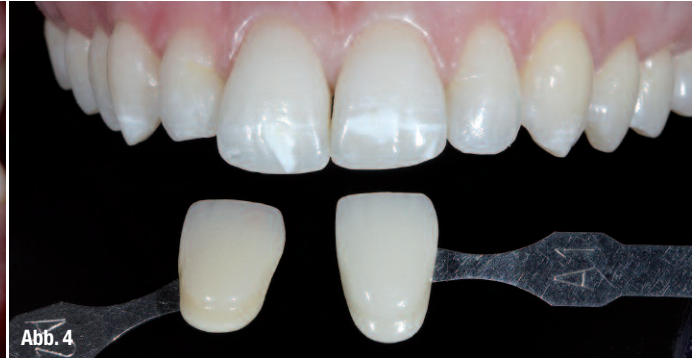

Abb. 4

Oberlippe (Abb. 2). Es liegt eine hohe Lachlinie (Zahnfleischlächeln) vor.

Weiß Ästhetik (Abb. 3)

Zahnlänge: Die Oberkieferfront empfindet die Patientin als ausreichend. Der rechte mittlere Schneidezahn ist etwas länger, Zahn 12 zeigt eine abradierte Inzisalkante sowie eine traumatisch bedingte Einkerbung im apikalen Kronenbereich. Das entspannte Lächeln zeigt fast die gesamte Länge der Frontzahnreihe. Es zeigen sich leichte Abrasionen am unteren rechten Eckzahn. Der Schneidekantenverlauf folgt der Konkavität der Unterlippe (berührungsfreies Verhältnis).

Zahnform: Die durch den dünnen Biotyp bedingte oval imponierende Zahnform der Oberkieferfrontzähne erscheint der Patientin harmonisch und soll bei der Neuversorgung beibehalten werden. Die weißen Flecken der oberen mittleren Inzisiven sollen durch die Veneerversorgung eliminiert werden.

Dentalstatus

Zahnform: Neben den erwähnten Abrasionen im Unterkiefereckzahnbereich erscheint der rechte seitliche Oberkieferschneidezahn ebenfalls abradiert. Die Inzisalkante ist im Vergleich zur kontralateralen Seite deutlich abgeflacht. Die ursprüngliche anatomische Kauflächenstruktur in den Seitenzahnbereichen ist vollständig erhalten.

Zahnfarbe: Neben den erwähnten Verfärbungen an den mittleren Inzisiven erscheint die Farbe der Zähne dem Alter entsprechend angemessen (Abb. 4). Die Patientin wünscht sich im Rahmen der Rehabilitation dennoch in dieser Frage eine merkliche Verbesserung.

Abb. 3_ Rechter mittlerer Schneidezahn ist etwas länger, abradierte Inzisalkante und traumatisch bedingte Einkerbung im apikalen Kronenbereich an Zahn 12, leichte Abrasionen am unteren rechten Eckzahn, Schneidekantenverlauf folgt der Konkavität der Unterlippe, rechter seitlicher Oberkieferschneidezahn abradiert, Inzisalkante im Vergleich zur kontralateralen Seite deutlich abgeflacht.

Abb. 4_ Farbe der Zähne erscheint dem Alter entsprechend angemessen.

Zusammenfassung

Zahnstellung: Im Oberkiefer erscheint der Zahnbogen ausreichend harmonisch (Abb. 5). Die beiden ersten Prämolaren zeigen eine leichte Mesiorota-

Klinischer Befund – Zahnstatus																
Planung							SR	SR	SR							
+/-		+	+	+	+	+	+	+	+	+	+	+	+	+	+	
I-III																
Befund							w	w	w							
	8	7	6	5	4	3	2	1	1	2	3	4	5	6	7	8
Befund																
I-III																
+/-		+	+	+	+	+	+	+	+	+	+	+	+	+	+	+
Planung																

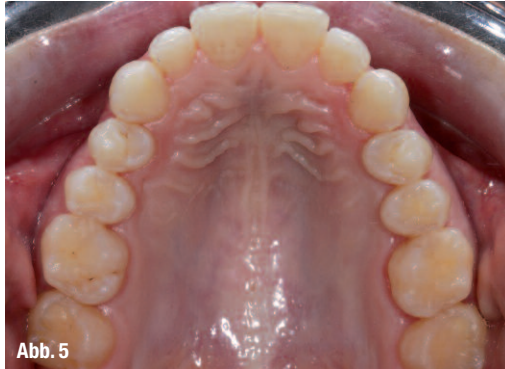Datum: 25.8.2014 SR = säuregeätzte Restauration

Klinischer Befund – Ästhetik und PAR																
sichtbar		4	4	4	4	6	4	3	3	4	6	4	4	4	4	
ATV H.		2	2	2	1	1	1	1	1	1	1	1	1	1	2	
ATV W.		1	1	1	1	1	1	1	1	1	1	1	1	1	2	
Taschen															4	
	8	7	6	5	4	3	2	1	1	2	3	4	5	6	7	8
Taschen		4														
ATV W.		1	1	4	2	1	1	0	1	0	0	1	3	1	1	
ATV H.		2	2	2	1	1	1	2	2	2	1	2	2	2	1	
sichtbar																

Datum: 25.8.2014

- 1. SBI (Modifizierter Sulkus-Blutungs-Index nach Mühlemann und Son): 35 %
- 2. API (Modifizierter Approximalraum-Plaque-Index nach Lange et al.): 20 %

Abb. 5 Im OK erscheint der Zahnbogen ausreichend harmonisch. Die beiden ersten Prämolaren zeigen eine leichte Mesiorotation. Der OK-Front-Überbiss ist mit ca. 4 mm ausreichend.



tion. Der Oberkieferfront-Überbiss ist mit ca. 4 mm ausreichend.

Zusammenfassung der ästhetischen Problematik: Es zeigt sich hinsichtlich der Länge (Zahn 11, 12), Farbe und Form der Zähne ein objektiv verbesserungswürdiger Zustand, welcher auf Wunsch der Patientin im Rahmen einer umfassenden Rehabilitation erreicht werden soll. Auf dem Orthopantomogramm lassen sich nicht zahnverursachte Prozesse ausschließen und eine beidseitige Kieferhöhlen-Septierung feststellen (Abb. 6). Ergänzend wurden die Bissflügel röntgenologisch erfasst (Abb. 7 und 8).

Diagnosen

Bei der untersuchten Patientin konnte eine leichte Parafunktion durch fehlende Führung bei Laterotrusion rechts (vermehrt auf Zahn 12 verlagert) einhergehend mit Schmelzverlust 12, 43 festgestellt werden.

Des Weiteren stellten sich leichte Druckdolenz der Muskulatur bei Palpation heraus, was ursächlich für die gelegentlichen leichten Kopfschmerzen sein könnte, über die die Patientin klagt. Die Patientin besitzt ein konservierend suffizient versorgtes Erwachsenenengebiss.

Intraoraler Fotostatus – Anfangsbefund

Die Aufnahmen der Lateral- und Okklusalan-sicht wurden gespiegelt, um eine seitenrichtige Darstellung wiederzugeben (Zustand nach Sanierung im Seitenzahnbereich, Abb. 9–14, Aufnahmedatum: 17.11.14).

Behandlungsplan

- _ Dentalhygiene (Abformung für Situ-Modelle, Wax-up, Fotostatus)
- _ In-Office-Bleaching Ober- und Unterkiefer
- _ Kompositeckenaufbau 43
- _ Präparation für die definitive Versorgung im Oberkiefer 12, 11, 21 Presskeramikveneers. Ab-

- drucknahme, Zentrikbissnahme, Gesichtsbogenübertragung, Anproben und definitive Eingliederung in den Folgesitzungen
- _ Nachkontrolle und Nachsorge

Behandlungsablauf

- _ Behandlungssitzung: Prophylaxesitzung einschließlich Reevaluation und professioneller Zahnreinigung, Abformung OK/UK-Alginat, Fotostatus, intraorales Mock-up mit Tetric Flow (Abb. 15)
- _ In-Office-Bleaching OK/UK (Opalescence Boost 35%, Ultradent) für 70 Minuten (3 x 15 Minuten), (Abb. 16)
- _ Präparation der Zähne im Oberkiefer in lokaler Anästhesie (Articain 1:100 000, Aventis) unter Zuhilfenahme einer Lupenbrille (4,5-fache Vergrößerung, Zeiss)
- _ Präparation 12, 11, 21 zur Aufnahme von Presskeramikveneers (Hohlkehldiamant 886-012 M, ökoDENT und Finierer FG 8878/014, Komet) (Abb. 17–19)
- _ Zweifache Abdrucknahme der präparierten Zähne mittels Doppelfadentechnik: Einbringen eines ersten, getränkten (Racestypine solution, Septodont) Fadens (Ultrapak 0, Ultradent), über welchen ein zweiter getränkter Faden größeren Durchmessers gelegt wird (Ultrapak 1, Ultradent). Wartezeit bis zur Abdrucknahme mit den gelegten Fäden etwa 10 Minuten (Abb. 20). Die Abdrucknahme erfolgt nach Entfernung des zuletzt gelegten Fadens (der zuerst gelegte Faden geringeren Durchmessers verbleibt im Sulkus) mittels eines A-Silikons in Doppelmischtechnik einzeitig: Umspritzung der präparierten Zähne mit dünnfließendem Material (Express Ultra-Light Body, 3M ESPE) und Einbringen des schwerfließenden Materials, (Express Penta Putty, 3M ESPE) in einen Abdrucklöffel (Rim-Lock, DENTSPLY DeTrey) (Abb. 21)
- _ Kieferrelationsbestimmung in HIKP aus thermoplastischem Kunststoff (Bite Compound, GC, Japan)
- _ Registrieren der arbiträren Scharnierachse des Oberkiefers mittels Gesichtsbogen (Artex 3-D, GIRRBACH Dental, Pforzheim) (Abb. 22)
- _ Bestimmung der Idealwinkel der Zähne aus frontaler Sicht mit dem Clinometer nach Dr. Behrend (Amann GIRRBACH GmbH, Pforzheim). (Abb. 23)
- _ Gegenkieferabformung (UK) mit Alginat (Alginate, Cadco)
- _ Provisorische Versorgung der präparierten Zähne mittels Silikonschlüssel (via Wax-up angefertigt) und Protemp 3 Garant A1 (ESPE). Eingliederung der Veneerprovisorien nach Ausarbeitung und Kontrolle von Randpassgenauigkeit und Okklus-

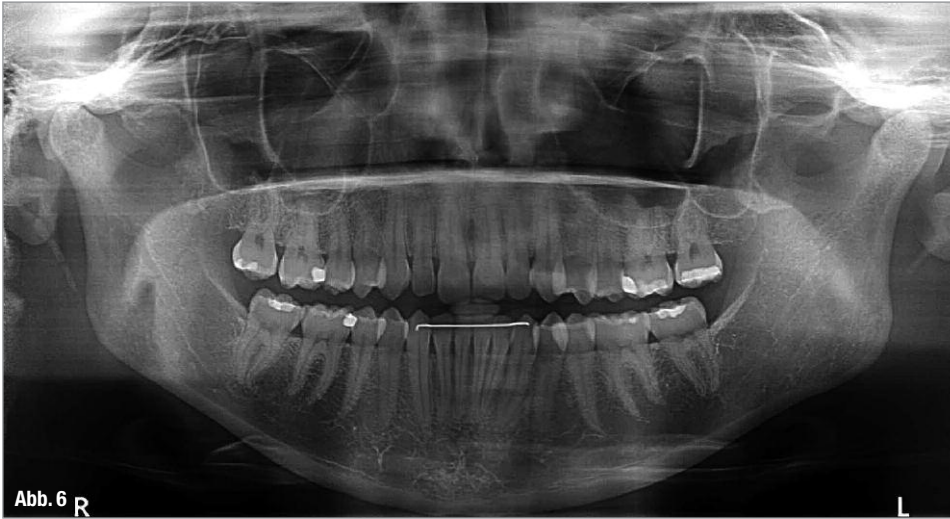

Abb. 6 R

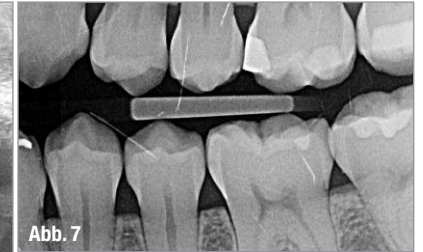

Abb. 7

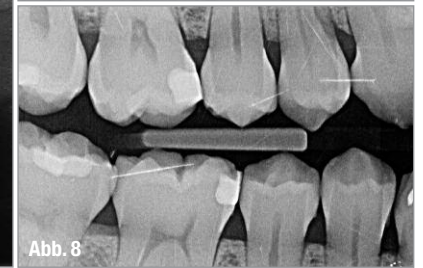


Abb. 8

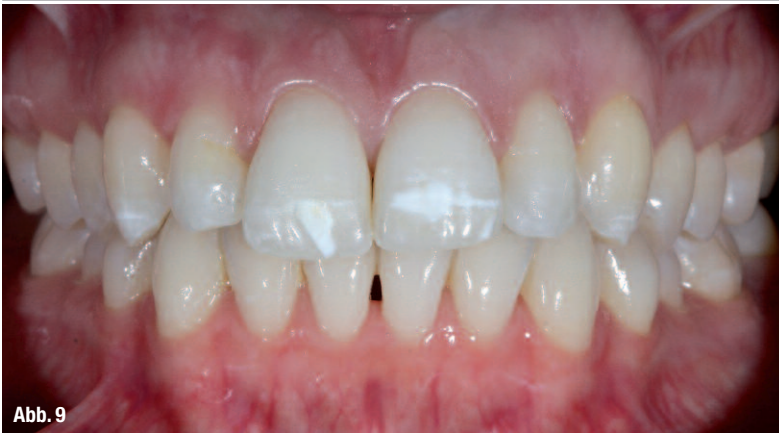

Abb. 9

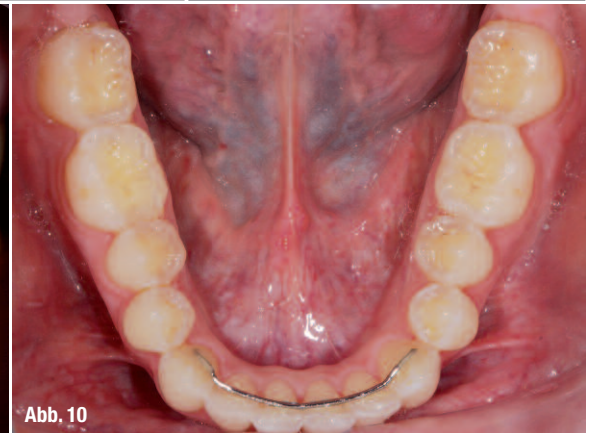

Abb. 10

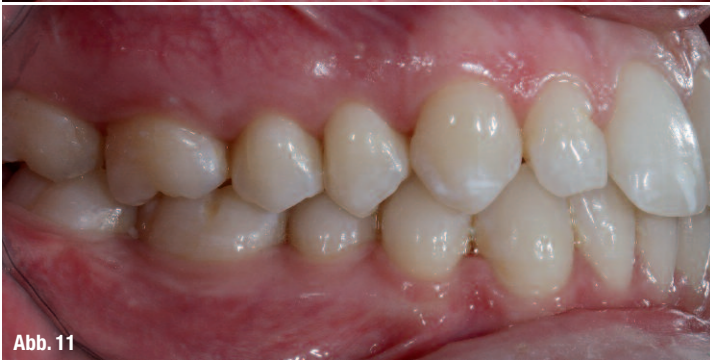

Abb. 11

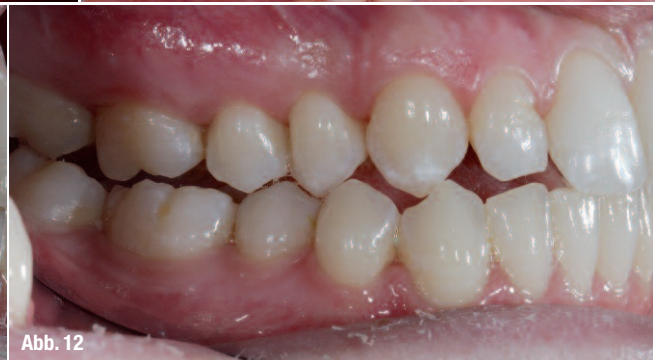

Abb. 12

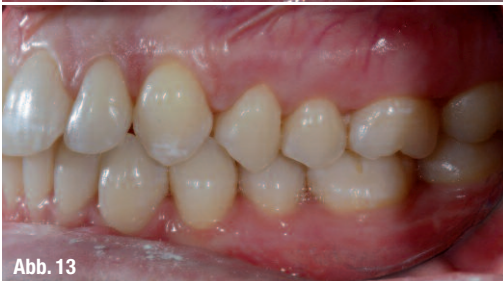

Abb. 13

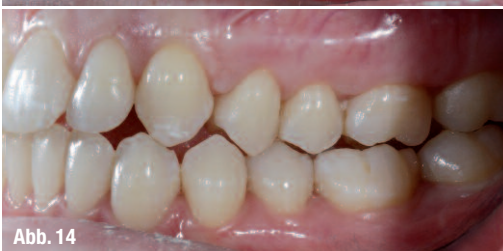

Abb. 14

sion durch punktförmige Schmelzätzung mit 35%iger Phosphorsäure, Primern und Bonden mit Syntac Classic (Ivoclar Vivadent, Liechtenstein)

- Erste Anprobe. Entfernung der provisorischen Versorgung und sorgfältige Reinigung der präparierten Zähne. Aufsetzen der Frontzahnveneers (Empress, Ivoclar Vivadent) mit Glyceringel (Variolink II Try-In, Ivoclar Vivadent).
- Kontrolle auf Randpassung, exakten Sitz sowie Überprüfung der Okklusion, Artikulation und Phonetik (Abb. 24)
- Eingliederung der definitiven Versorgung im OK. Zum Einsetzen der Veneers wird nach vorherigem Abstrahlen (RONDOflex plus, KaVo) mit Aluminiumoxidpulver der Korngröße 27 mm (RONDOflex plus, KaVo) und Schmelzätzung mit

Abb. 6_OPT: Kein Anhalt auf nicht zahnverursachte Prozesse, Kieferhöhlen-Septierung beidseits, Datum: 25.8.14.
Abb. 7 und 8_Bissflügelaufnahmen: Datum 25.8.14.
Abb. 9_Front in Okklusion.
Abb. 10_UK-Aufbiss.
Abb. 11_Rechtsokklusion.
Abb. 12_Laterotrusion rechts.
Abb. 13_Linksokklusion.
Abb. 14_Laterotrusion links.

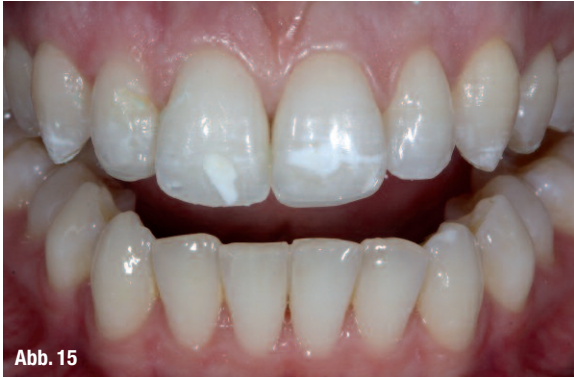

Abb. 15

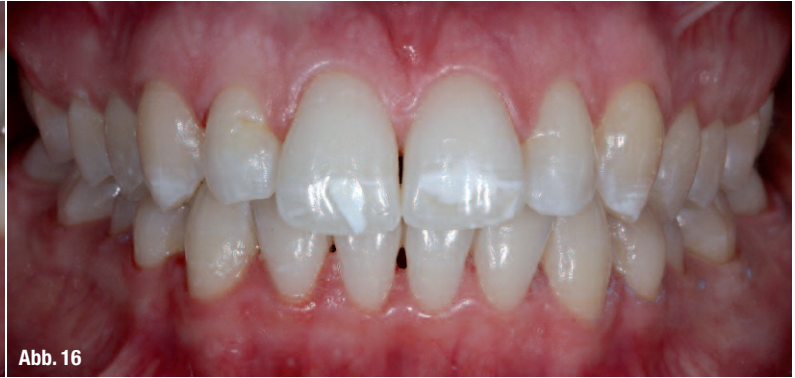

Abb. 16

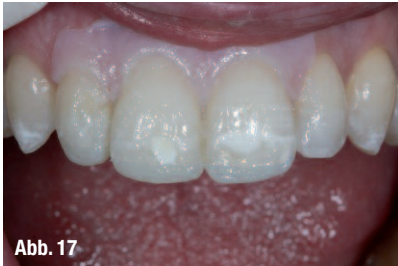

Abb. 17

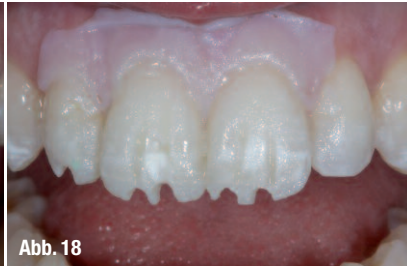

Abb. 18

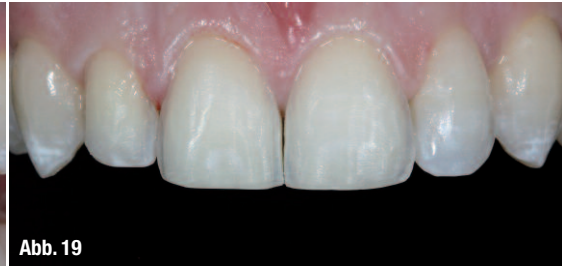

Abb. 19

Abb. 15_ Prophylaxesitzung einschließlich Reevaluation und professioneller Zahnreinigung, Abformung OK-/UK-Alginat, Fotostatus, intraorales Mock-up mit Tetric Flow.
Abb. 16_ In-Office-Bleaching OK/UK für 70 Minuten (3 x 15 Minuten). Präparation der Zähne im Oberkiefer in lokaler Anästhesie unter Zuhilfenahme einer Lupenbrille.
Abb. 17–19_ Präparation 12, 11, 21 zur Aufnahme von Presskeramikveneers.

35% Phosphorsäure (Ultra-Etch, Ultradent) eine selektive adhäsive Befestigung der zuvor geätzten und silanisierten (Monobond S Silan, Ivoclar Vivadent, Liechtenstein) Empress Veneers mit Syntac Classic (Ivoclar Vivadent, Liechtenstein) und Variolink II (Ivoclar Vivadent, Liechtenstein) vorgenommen (Abb. 24 und 25)
 _ Ausführliche und detaillierte Besprechung des ästhetischen Ergebnisses mit dem Patienten
 _ Abschlusskontrolle sämtlicher funktioneller und ästhetischer Parameter
 _ Nachkontrolle und Erhebung der Abschlussbefunde.
 _ Aufnahme in das Nachsorgeprogramm

Intraoraler Schlussbefund (Abb. 26–43)

Funktionsstatus

Die manuelle und klinische Funktionsanalyse ergab keinen auffälligen Befund. Für die dynamische Okklusion wurde eine front-/eckzahn-gestützte Variante programmiert. Die manuelle Führung ergab weiterhin keine Abweichung in maximaler Interkuspidation (ohne Führung) und

zentraler Kondylenposition (mit Führung). Keine Krepitationsgeräusche der Gelenke, unauffällige Öffnungs- und Schließbewegungen.

Rote Ästhetik

Es zeigen sich stabile und gesunde Weichgewebsverhältnisse nach abgeschlossener prothetischer Behandlung (Abb. 26). Die Papille an den zentralen Schneidezähnen ist gut ausgeformt.

Weiß Ästhetik

Zahnlänge: Die Oberkieferfront empfindet die Patientin als ausreichend „lang“. Das entspannte Lächeln zeigt fast die gesamte Frontzahnreihe. Der Schneidekantenverlauf folgt der Konkavität der Unterlippe.

Zahnform: Die ovale Zahnform wurde in die definitive Sanierung übernommen. Lediglich die mesialen Randleisten an 11, 21 wurden etwas konvexer gestaltet, um interdental einen vollständigen Approximalraumschluss zu erhalten (Abb. 27). Die abradierete Inzisalkante des rechten oberen seitlichen Schneidezahnes sowie die längere Schneidekante an 11 wurden entsprechend korrigiert und

Produktliste

Indikation	Name	Hersteller/Vertrieb
Abformmaterial	Express (Ultra-Light Body, Putty)	3M ESPE
Einprobe	Try-In Gel	Ivoclar Vivadent
Befestigungszement	Variolink II	Ivoclar Vivadent
Presskeramikrestaurationen	HeraCeram Press	Heraeus Kulzer

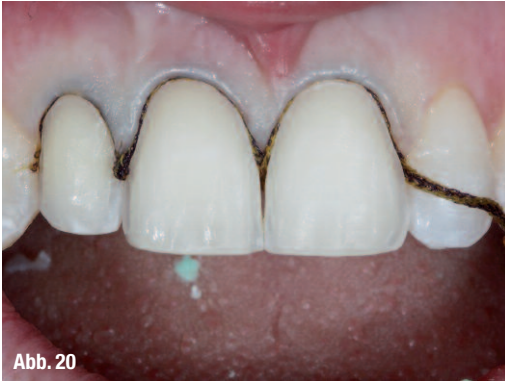

Abb. 20

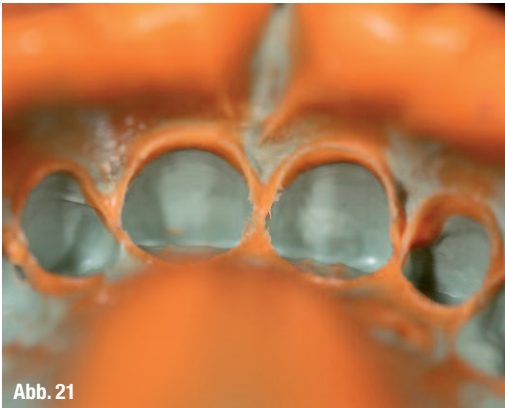

Abb. 21

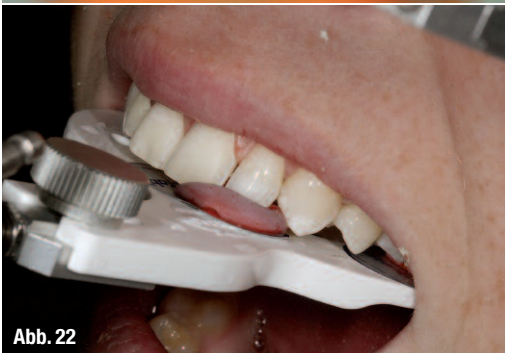

Abb. 22




Abb. 23

fügen sich nun harmonisch in das Gesamtbild ein (Abb. 28). Die Veneeroberflächen wurden mit horizontalen und vertikalen Texturen versehen und verhelfen den Restaurationen dadurch zu einem natürlichen und ansprechenden Erscheinungsbild.

Dentalstatus

Die additiv an 43 inzisal aufgebaute Eckzahnführung genügt nun den funktionellen (laterale mediotrusive Bewegungen) und ästhetischen Ansprüchen.

Zahnform: Die Zahnform im FZB wurde durch die prothetische Sanierung deutlich verbessert.

Zahnfarbe: Durch das vorrangige Bleaching konnte eine ansprechende dezente Aufhellung der Oberkieferfront erreicht werden. Die Auswahl der Zahnfarbe (VITA Skala A1) erfolgte auf Wunsch der Patientin. Der Oberkieferfront-Überbiss wurde von 4 auf 3 mm reduziert.

_Diskussion

In dem vorliegenden Fall handelt es sich um eine aufwendige, ästhetisch-rekonstruktive Rehabilitation², mit deren Ergebnis sich die Patientin vollumfänglich zufrieden zeigt. Seitens des Behandlers wurde eine Verlängerung der klinischen Krone 12³ (prothetisch) mit einhergehender Korrektur der Eckzahnführung additiv an der Inzisalkante 43 angeregt.⁴

Die Rehabilitation des Frontzahnbereichs mit Presskeramikveneers^{5,7} geschah auf Wunsch der Patientin. Alternativ wäre die Behandlung mittels Mikroabrasionstechnik durchführbar gewesen, die ebenso zur Entfernung der dysplastischen Schmelzareale geführt und daher aus Sicht des Behandlers keinen nennenswerten Vorteil zur minimalinvasiven Veneerpräparation gehabt hätte. Eine vielversprechende Technik wäre die Infiltrationsmethode zur Behandlung von Initialkaries, wel-

Abb. 20_ Zweifache Abdrucknahme der präparierten Zähne mittels Doppelfadentechnik: Einbringen eines ersten, getränkten Fadens.

Abb. 21_ Abdrucknahme nach Entfernung des zuletzt gelegten Fadens eines A-Silikons in Doppelmischtechnik einseitig: Umspritzung der präparierten Zähne mit dünnfließendem Material und Einbringen des schwerfließenden Materials in einen Abdrucklöffel.

Abb. 22_ Gesichtsbogen.

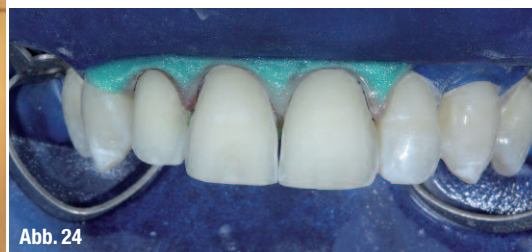

Abb. 24

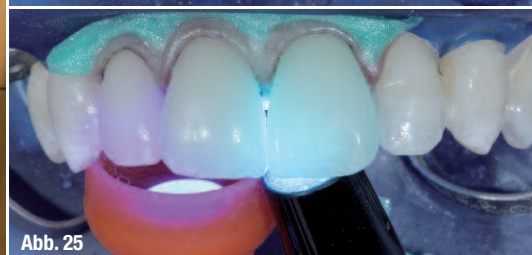

Abb. 25

Abb. 23_ Bestimmung der Idealwinkel der Zähne aus frontaler Sicht mit dem Clinometer nach Dr. Behrend.

Abb. 24_ Absolute Trockenlegung mit Kofferdam.

Abb. 25_ Eingliederung der definitiven Versorgung im OK.

Abb. 26_ Es zeigen sich stabile und gesunde Weichgewebsverhältnisse nach abgeschlossener prothetischer Behandlung. Die Papille an den zentralen Schneidezähnen ist gut ausgeformt.

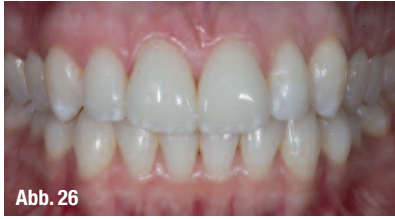

Abb. 26

Abb. 27_ Die OK-Front nach Behandlung.

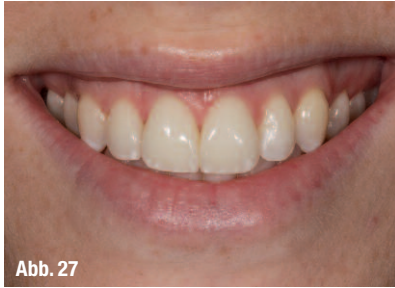

Abb. 27

Abb. 28_ Die abradierete Inzisalkante des rechten oberen seitlichen Schneidezahnes sowie die längere Schneidekante an 11 wurden korrigiert, die Zahnform im FZB wurde durch die prothetische Sanierung verbessert. Durch das vorrangige Bleaching konnte eine ansprechende dezente Aufhellung der OK-Front erreicht werden.

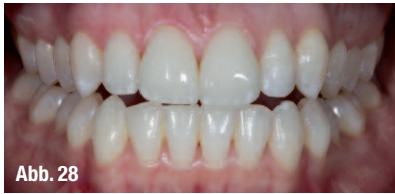

Abb. 28

Abb. 29_ OK 6-6.

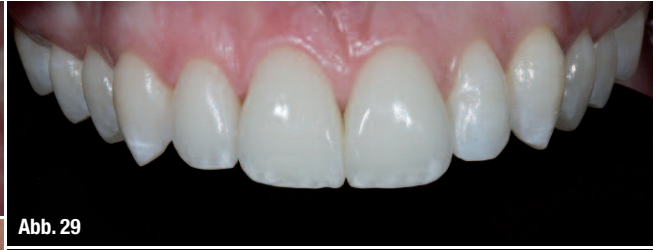

Abb. 29

Abb. 30_ UK 3-3.

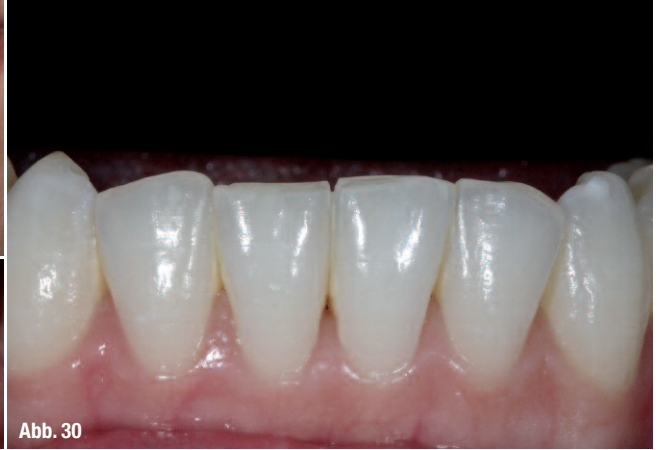

Abb. 30

Abb. 31_ OK-Aufbiss.

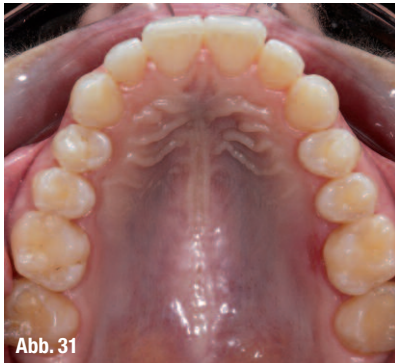

Abb. 31

Abb. 32_ UK-Aufbiss.

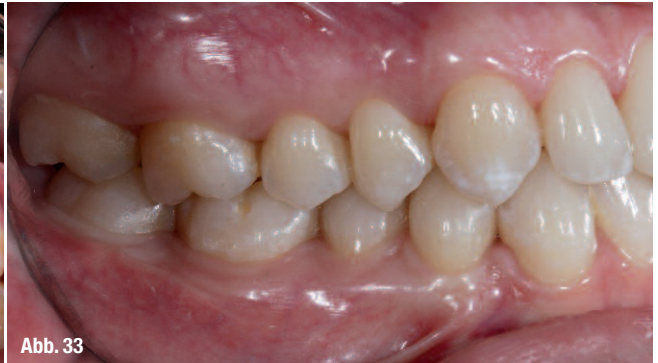

Abb. 33

Abb. 33 und 34_ Rechtsokklusion, Laterotrusion rechts.

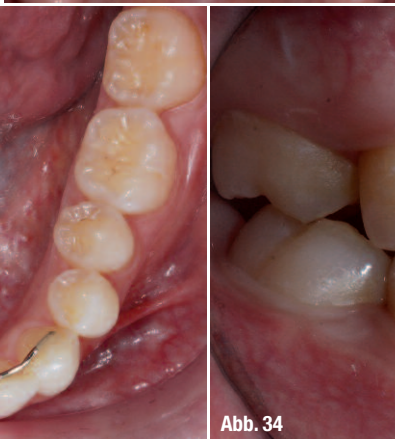

Abb. 32

Abb. 34

Abb. 35 und 36_ Linksokklusion, Laterotrusion links.

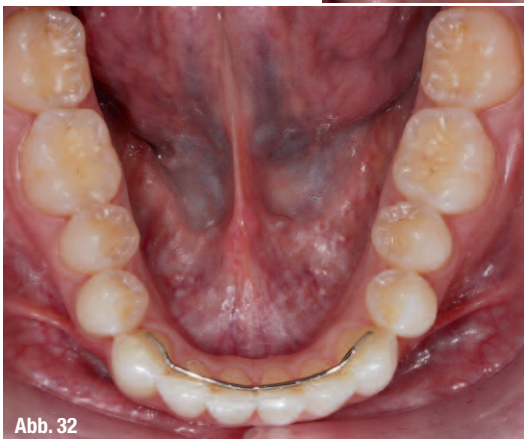

Abb. 35

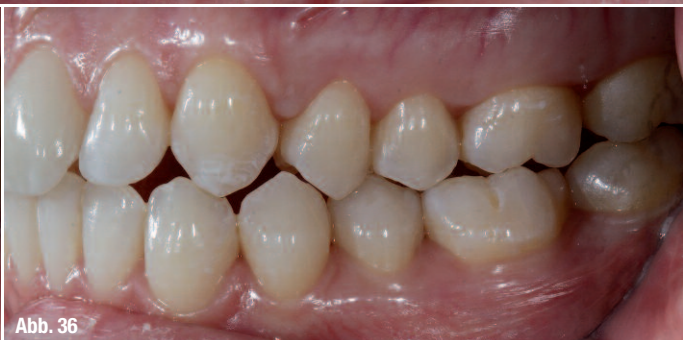

Abb. 36

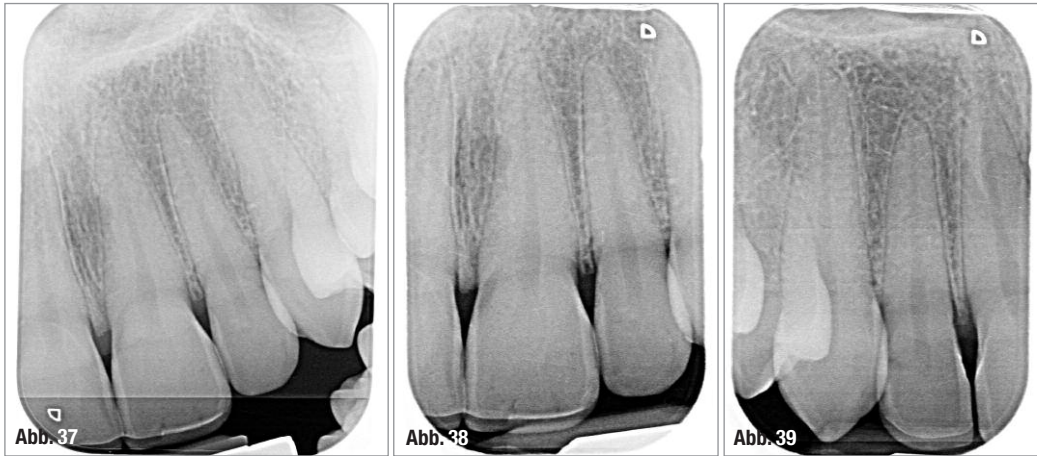
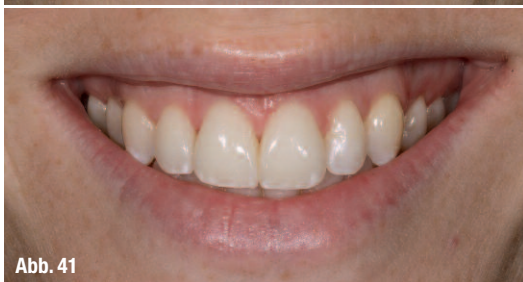
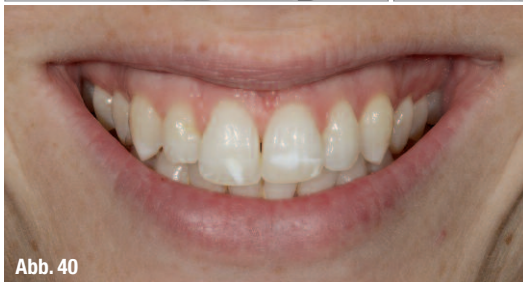

Abb. 37–39_ Schlussröntgen OPT und Rx-Status.

Abb. 40 und 41_ Vorher-Nachher-Vergleich – Mund.

Abb. 42 und 43_ Vorher-Nachher-Vergleich – Porträtaufnahme.



che jedoch noch nicht in allen Fällen ausreichend perfekte klinische Ergebnisse liefert⁸ und in der Anwendung noch keine klinische Langzeitdokumentation aufweist.

Eine weitere Alternative wäre, ausschließlich mit Komposit oder kombiniert mit Veneers und Komposit zu arbeiten.⁶ Die gegenüber Keramik verminderte Abrasionsresistenz und ein damit verbundener zyklischer Erneuerungsbedarf der Kompositrestaurationen sprach wiederum für die prothetische Versorgung. Zudem zeichnet sich Keramik durch bessere biologische (Plaqueakkumulation) und materialspezifische (Farbtransluzenz und Beständigkeit) Eigenschaften gegenüber Komposit aus. Somit war auch angesichts des jungen Alters der Patientin und dem Wunsch einer langfristigen ästhetischen Versorgung Rechnung getragen.^{1,5} Einem regelmäßigen Recall steht die Patientin sehr aufgeschlossen gegenüber. Abschließend betrachtet, stellt sich das Behandlungsergebnis auch für den Behandler in ästhetisch-rekonstruktiver Hinsicht als Erfolg dar. Die Prognose ist aufgrund der wiederhergestellten Front-/Eckzahnführung⁴ aus funktioneller Sicht betrachtet als positiv zu werten, parodontal liegen keine Entzündungen

vor. Die Patientin ist völlig gesund. Das Tragen einer Nachtschiene wurde der Patientin nahegelegt, wird jedoch im Moment wegen des „Fremdkörpergefühls“ noch abgelehnt. _

_ Kontakt		cosmetic dentistry
Dr. Sven Egger, M.Sc., M.Sc.		
Grünpfahlgasse 8 4001 Basel, Schweiz Tel.: +41 61 2618333 Fax: +41 61 2618351 drsven-egger@aesthetikart.ch www.aesthetikart.ch		
Infos zum Autor	Literatur	
		