

cosmetic

dentistry _practice & science

Fachbeitrag

Ästhetisch-Kosmetische
Zahnmedizin ist
keine Luxusdisziplin

Spezial

Vom Supermarkt zur
hochmodernen Kieferorthopädie

Praxismanagement

Das perfekte Praxisteam:
Schlüsselfaktoren

Full-Mouth-Rehabilitation

Versorgung mit Feldspatveneers, Presskeramik-teilkronen und Einzelzahnimplantatkronen

Dr. Sven Egger, M.Sc., M.Sc., ZTM Christian Berg, Prof. Dr. Markus Greven, M.Sc., Ph.D.

In diesem Beitrag wird die Behandlung eines Patienten (37 Jahre) mit guter allgemeiner Gesundheit vorgestellt. In dem vorliegenden Fall handelt es sich um eine adhäsive Full-Mouth-Rehabilitation. Dem Behandler war es wichtig, die Anforderungen an eine moderne und zahnschonende Vorgehensweise zu erfüllen.

Die Ausgangssituation in diesem Patientenfall zeigt ein prothetisch und konservierend insuffizient versorgtes Erwachsenenengebiss mit NA 22 und bereits inserierten Einzelzahnimplantaten mit darauf provisorisch eingesetzten Langzeitprovisorien aus Kunststoff im Unterkiefer-Seitenzahnbereich. Die habituelle Okklusion wurde zugunsten der zentralen Kondylenposition aufgegeben, da eine größere okklusale Rehabilitation vorgesehen war und die zentrische Okklusion durch die attritierten Kauflächen vom Patienten nicht mehr eindeutig reproduziert werden konnte. Bei der klinischen Funktionsanalyse zeigten sich Anzeichen einer parafunktionellen Störung (Beschwerden im rechten Kiefergelenk, Attritionen). Die

ästhetisch-rekonstruktive Behandlung erfolgte nach Schienenvorbehandlung und semipermanenten Kompositaufbauten (im Sinne einer „festsitzenden Schiene“), mit Presskeramikteilkronen und Veneer.

Der Erstbesuch und die Erhebung der allgemeinmedizinischen Anamnese erfolgten am 30. September 2006. Der Patient ist kerngesund und nimmt keinerlei Medikamente.

Zahnmedizinische Anamnese

Die letzte zahnärztliche Untersuchung fand vor circa einem halben Jahr statt. Bis zu diesem Zeitpunkt suchte der Patient jährlich seinen Hauszahnarzt zur Kontrolle/ Zahnreinigung auf. Der Patient leidet unter starken chronischen (Zahn-)Beschwerden, die sich als stärkste Pulpitiden an zum Teil füllungs- und kariesfreien Zähnen manifestier(t)en. In der Vergangenheit mussten daher bereits zwei Zähne (46, 47) entfernt werden, da auch eine endodontische Behandlung keine Linderung der Beschwerden brachte. Um weitere Extraktionen zu verhindern, wurde der Patient nach zwei weiteren (erfolglosen) Wurzelbehandlungen an 36 und 45 in die Myoarthropathie-(MAP-)Sprechstunde am Zentrum für Zahnmedizin Basel, Universitätszahnkliniken, Prof. Dr. Jens Türp, Abteilung Myoarthropathien/Orofazialer Schmerz innerhalb der Klinik für Oral Health & Medicine, überwiesen. Als Befund wurde ein chronisch dysfunktionaler Schmerz evaluiert (gemäß Graduierung chronischer Schmerzen). Der Fragebogen zur Erhebung des Befunds ist im QR-Code hinterlegt. Kausal wurde eine rheumatologische Abklärung sowie ein kognitiv verhaltenstherapeutisches Training verordnet. Als Schmerzmedikation wurde Amitriptylin sowie Flupirtin (Katadolon) verschrieben. Zusätzlich wurde das Erlernen eines Entspannungsverfahrens zur Stressreduktion und Senkung der gesteigerten Muskelspannung empfohlen.

Fragebogen

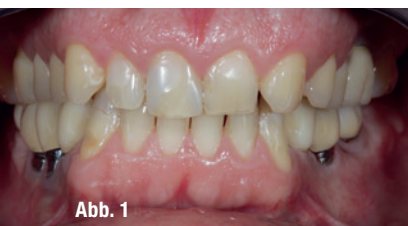

Abb. 1

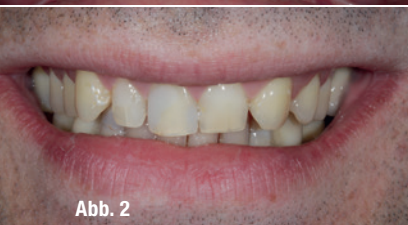

Abb. 2

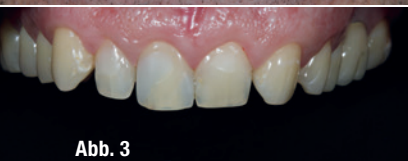

Abb. 3



Abb. 4

Abb. 1 und 2: Klinischer Befund – rote Ästhetik: Harmonischer Gingivaverlauf im FZB. Rezessionen an 16, 25, 35, 45 und 46. Der Patient verfügt über eine normale und schmal geformte Oberlippe. Ein labialer Korridor fehlt. **Abb. 3 und 4:** Klinischer Befund der weißen Ästhetik.

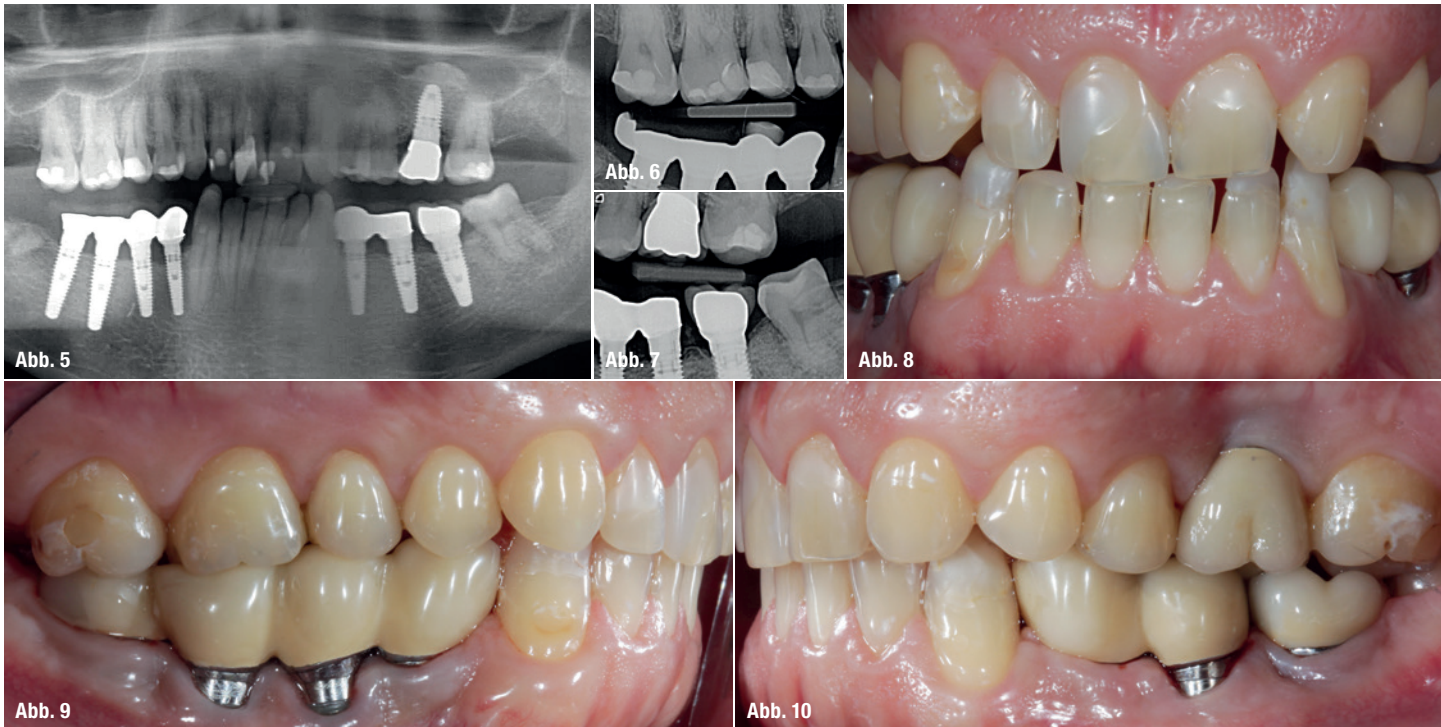

Abb. 5: OPT: Kein Anhalt auf nicht zahnverursachte Prozesse. Es zeigen sich insuffiziente Kompositfüllungen vor allem im Oberkiefer. Die langzeitprovisorische Versorgung der Implantate im UK-SZB genügt den parodontalen (Verblockung), funktionellen und ästhetischen Ansprüchen nicht mehr. **Abb. 6:** Randspalt an Kompositfüllung 16 mesial und distal. **Abb. 7:** Bissflügel links, CI Karies distal 24, CIII Karies distal 25 und CII mesial. **Abb. 8:** Die Front in Protrusion. **Abb. 9 und 10:** Die Links-/Rechts-Okklusion.

Einstellung des Patienten

Der Patient ist nach Aufklärung und eingehender Beratung an einer Gesamtbehandlung des Kauorgans interessiert. Diese sollte jedoch erst nach Abklingen der asymptomatischen plötzlich auftretenden „pulpitischen Beschwerden“ – wie sie in der Vergangenheit auch noch an den Zähnen 11, 16, 25, 34, 35 und 44 auftraten (Abb. 1) – begonnen werden. Der Patient legt Wert auf eine ästhetisch-funktionelle und dauerhafte Verbesserung seiner Situation (Abb. 2) und steht einer notwendigen, umfangreichen ästhetisch-rekonstruktiven Rehabilitation aufgeschlossen gegenüber.

Abbildung 3 zeigt den klinischen Befund der weißen Ästhetik. Die Oberkieferfront empfindet der Patient von der Länge als ausreichend, das entspannte Lächeln zeigt ungefähr 5–6 mm der Frontzahnreihe. Es zeigen sich generalisierte Abrasionen im Ober- und Unterkiefer. Die Breite des Lächelns misst bis in den Bereich der ersten Molaren. Interinzisallinie und Mittellinie stimmen aufgrund des Lückenschlusses in Regio 22 nicht überein. Die Okklusionsebene steht parallel zur Kommissurenlinie (Horizontalen). Die quadratisch imponierende Zahnform erscheint harmonisch zur Gesichtsform (Abb. 4). An Zahn 15 und 25 imponieren keilförmige Defekte. Neben den bereits erwähnten attritiven Zahnhartsubstanzenverlusten ist die ursprünglich okklusale Morphologie im Front- und Seitenzahnbereich nur noch ansatzweise vorhanden. Durch die

verfärbten Kompositrestaurationen und den attritiv bedingten Schmelzverlust erscheint die Farbe der Zähne etwas zu dunkel. Der Patient wünscht sich im Rahmen der Rehabilitation in dieser Frage noch eine deutliche Verbesserung. Daher fällt die Zusammenfassung des klinischen Befunds wie folgt aus: Im Oberkiefer erscheint der Zahnbogen quadratisch. Der Oberkieferfrontüberbiss ist mit ca. 2 mm zu klein. Die überdimensionierten Kompositaufbauten in Regio 33 und 43 dienen in der Vergangenheit zur Entlastung der Seitenzahnbereiche, vor allem des Oberkiefers, um (deeskalierend) weitere Wurzelbehandlungen/Extraktionen zu vermeiden. Es zeigt sich hinsichtlich der Länge (Seitenzähne/Lächeln), Stellung (Frontzähne OK/UK), Farbe und Form der Zähne ein objektiv verbesserungswürdiger Zustand, der auf Wunsch des Patienten im Rahmen einer umfassenden prothetischen Rehabilitation erreicht werden soll.

Diagnosen

- Parafunktion mit Zahnhartsubstanzenverlust (Attrition) vor allem im OK-/UK-FZB (Schmelzaussprengungen 11, 21), NA 22 (Lückenschluss)
- konservierend/prothetisch insuffizient versorgtes Erwachsenenengebiss
- intraoraler Fotostatus-Anfangsbefund (Abb. 5–7)
- Aufnahmen der Lateral- und Okklusalsicht (Abb. 8–10) gespiegelt, um eine seitenrichtige Darstellung wiederzugeben (Zustand nach Parodontaltherapie)

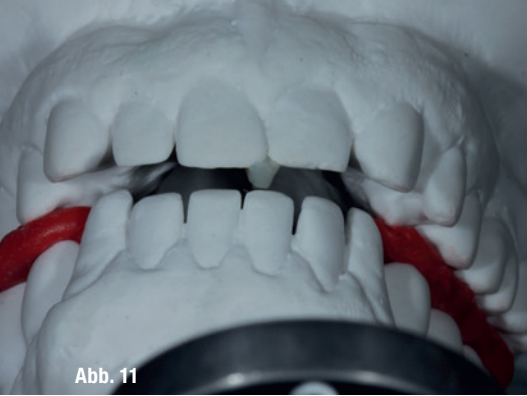

Abb. 11



Abb. 12

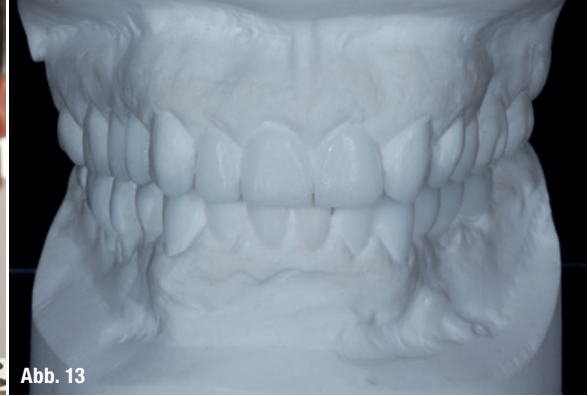

Abb. 13

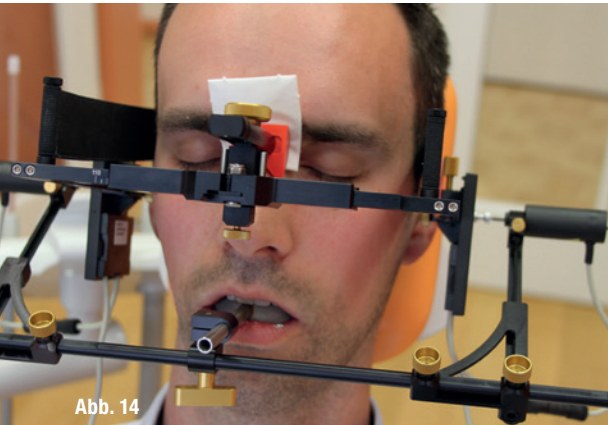


Abb. 14

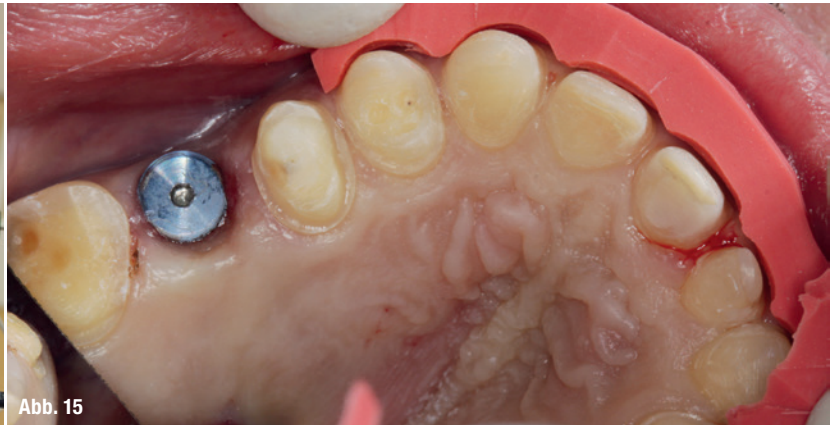

Abb. 15

Abb. 11–13: Bissnahme in ZKP (Registrierung mit Frontjig), Clinometerregistrierung, Full-Wax-up. **Abb. 14:** Condylografie (Bewegungsaufzeichnung des Unterkiefers/Condylus). **Abb. 15:** Die Präparation der Zähne im Oberkiefer.

Funktionsanalyse



Behandlungsplan

- Dentalhygiene (Abformung für Situ-Modelle, Total-Wax-up, Fotostatus, Bissnahme in ZKP, Gesichtsbogenübertragung), Mock-up/Schienenvorbehandlung
- Etablierung einer neuen vertikalen und horizontalen Relation des Unterkiefers in ZKP (zentrischer Kondylenposition) mit temporären Kompositaufbauten 7-7 OK/UK (Tetric EvoCeram®, Ivoclar Vivadent) anhand des Wax-ups mittels transparenter Silikonschlüssel (Elite Transparent, Zhermack)
- begleitende Kieferphysiotherapie zur Unterstützung der Adaptation an die neue Vertikaldimension der Okklusion (VDO) für drei Monate
- Präparation für die definitive Versorgung im Unterkiefer 37, 33-43 mit Presskeramikveneers/Teilkronen und Implantateinzelkronen auf Titanabutments, Abdrucknahme, Zentribissnahme, Gesichtsbogenübertragung, Anproben und definitive Eingliederung in den Folgesitzungen
- Präparation für die definitive Versorgung im Oberkiefer 17-27 mit Presskeramikveneers und Teilkronen, Abdrucknahme, Zentribissnahme, Gesichtsbogenübertragung, Anproben und definitive Eingliederung in den Folgesitzungen
- Nachkontrolle und Nachsorge: Nach erfolgter Vorbehandlung stellen sich alle für die definitive Versorgung geplanten Zähne als sicher erhaltungswürdig dar
- Reevaluation/Akzeptanz der neuen VDO nach Adaptationsphase von drei Monaten

Behandlungsablauf

- Abformung OK/UK Alginat (AROMA FINE DF III, GC), Bissregistriert (Bite Compound, GC) mit Frontjig (Tetric EvoFlow,

- Ivoclar Vivadent; Abb. 11) in ZKP, Gesichtsbogen- und Clinometerübertragung (Artex® 3D, Amann Girrbach Dental; Abb. 12), Full-Wax-up (Abb. 13), CMD-Screening
- Prophylaxesitzung einschließlich Reevaluation und professioneller Zahnreinigung, Fotostatus, klinisch/instrumentelle Funktionsanalyse (im QR-Code einsehbar)
- Etablierung einer neuen vertikalen und horizontalen Relation des Unterkiefers in ZKP (zentrischer Kondylenposition) mit temporären Kompositaufbauten OK/UK (Tetric EvoCeram®, Ivoclar Vivadent) auf Basis des Wax-ups mittels transparenter Silikonschlüssel (Elite Transparent, Zhermack) direkt im Mund des Patienten und unter Zuhilfenahme einer Lupenbrille (4,5-fache Vergrößerung, Zeiss)
- Auffüllen der transluzenten Schlüssel mit vorgewärmtem Komposit, um Verzerrungen zu vermeiden; Aufsetzen des Schlüssels auf die zuvor konditionierte Zahnoberfläche; Lichtpolymerisation direkt durch den Schlüssel
- Reevaluation nach Adaptationsphase von drei Monaten, sämtliche für die definitive Versorgung vorgesehenen Zähne scheinen sicher erhaltungswürdig, keine Anzeichen oder Symptome einer Kiefergelenkdysfunktion
- Präparation der Zähne im Unterkiefer
- Herstellung der Presskeramikteilkrone 37, Frontzahnveneers 33-43 (IPS Empress®, Ivoclar Vivadent) und Implantatkronen im zahntechnischen Labor
- Eingliederung der definitiven Versorgung im Unterkiefer
- Präparation der Zähne im Oberkiefer (Abb. 15), Eingliederung der angelieferten Frontzahnveneers 12, 11, 21 (Feldspatkeramik, Creation Willi Geller), Presskeramikteilkronen 3-7 (IPS e.max® Press) mit Syntac® Classic und Variolink® II (beide Ivoclar Vivadent; Abb. 19)

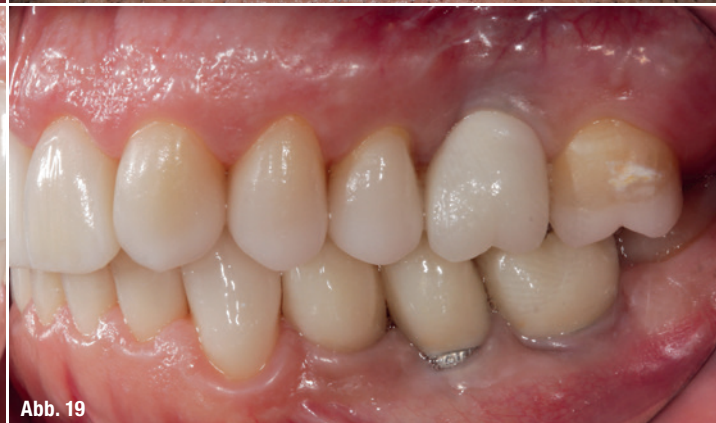
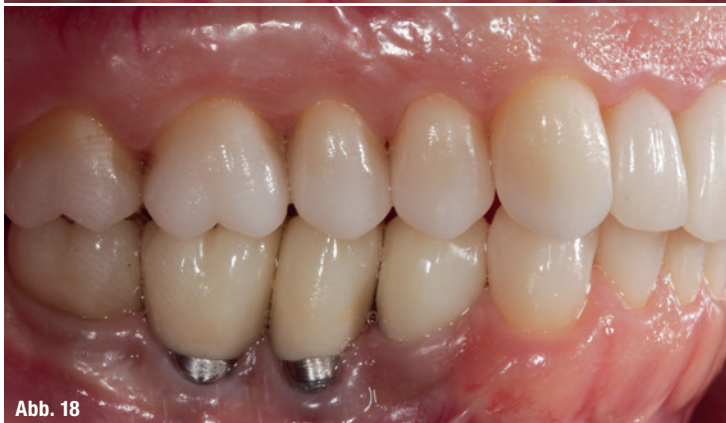
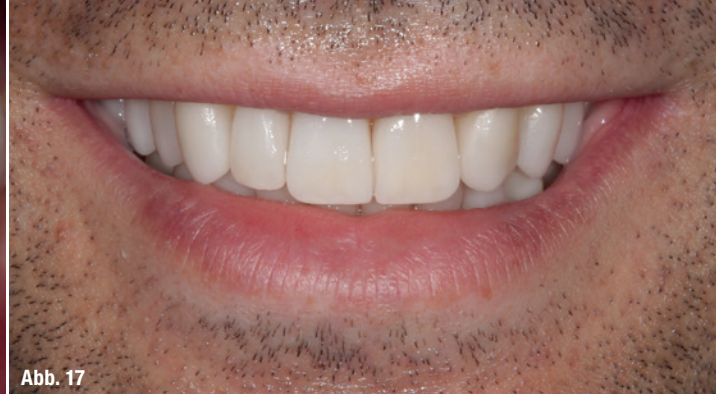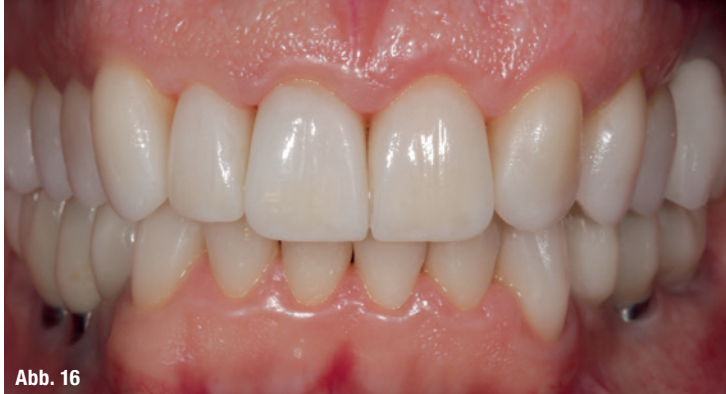Abb. 16–19: Frontale Ansicht 24 Monate nach der Sanierung.

– provisorisches Zementieren der Implantatkronen auf Zirkonabutment (Temp-Bond™, Kerr)

Epikrise

Mit dem Ergebnis der adhäsiven Full-Mouth-Rehabilitation zeigt sich der Patient vollumfänglich zufrieden (Abb. 16–19).^{1–3} Aufgrund der funktionellen Vorbehandlung (vertikale und horizontale Kieferrelationsbestimmung in ZKP) mit Interimskompositen sowie der konservativen Zahnpräparationen im Teilkronen- und Fullveneerdesign wurden okklusionsprophylaktisch und biologisch (Zahnvitalität) alle Anforderungen an eine moderne zahnschonende Vorgehensweise erfüllt.^{4–7} Nach wie vor zeigen sich leichte Beschwerden im Kiefergelenkbereich (vor allem rechts). Zahn 25 musste vor der Sanierung des Oberkiefers (Februar 2015) aufgrund pulpitischer Beschwerden devitalisiert und eine Wurzelkanalbehandlung durchgeführt werden. Nach zwei Jahren (September 2017) nahmen die Beschwerden im Bereich des rechten Kiefergelenks spontan wieder zu und es erfolgte eine Überweisung an die MEDECO Zahnklinik in Bonn, Prof. Dr. Markus Greven, M.Sc., Ph.D. (Specialist Temporomandibular Disorders, DGFDT). Dort wurde nach Initialdiagnostik, Funktionsanalyse (vollständige klinische und instrumentelle Diagnostik) sowie MRT-Aufnahme eine Diskus-/Condylusverlagerung („ältere Läsion“) des rechten Kiefergelenks diagnostiziert, welche die Lage des Unterkiefers und damit die Muskulatur in Statik (Schlussbiss) und Dynamik (Ausweichphänomene) kompromittiert hat. Eine mögliche (Schmerz-)Projektion auf die Zähne des Ober- und Unterkiefers ist hierbei nicht auszuschließen. Therapeutisch sollten daher, auf Grundlage der durchgeführten Bewegungsanalytik, die Kiefergelenke selektiv mittels Unterkieferpositionierungsschiene

mechanisch entlastet werden (Unterkiefer-Aufbiss-schiene mit Retrusivstopp).

Aufgrund des asymptomatisch/chronisch dysfunktionalen Beschwerdebildes kann für die vorliegende Versorgung vorerst nur mit Vorbehalt eine gute Langzeitprognose formuliert werden.

Kontakt



Dr. Sven Egger, M.Sc., M.Sc.

Grünpfahlgasse 8
4001 Basel, Schweiz
Tel.: +41 61 2618333
DrSven-Egger@aesthetikart.ch
www.aesthetikart.ch



ZTM Christian Berg

Dental Art AG
Platanenweg 2
5070 Frick, Schweiz
Tel.: +41 62 8715802
christian.berg@dentalart-schweiz.ch

Dr. Sven Egger,
M.Sc., M.Sc.



ZTM Christian Berg



Literatur



Produktliste

