

# cosmetic

## dentistry \_practice & science

### Fachbeitrag

Ästhetische Versorgung  
nach Frontzahntrauma

### Spezial

Gesunde Ernährung –  
auch ein Beautytrend  
für Zähne

### Event

„Rot-weiße Ästhetik –  
State of the Art“  
im Herbst in Bremen

# „Full-Mouth“-Rehabilitation im funktionsgestörten Erosions- und Abrasionsgebiss

## Teil 1: Einfluss der statischen und dynamischen Okklusion auf das Kausystem

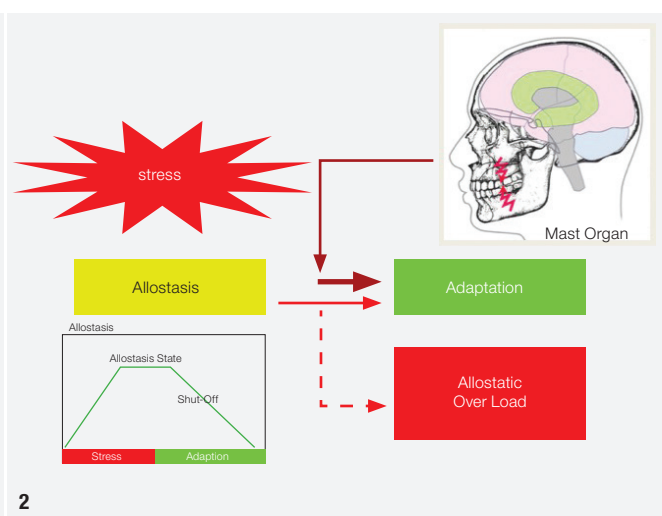
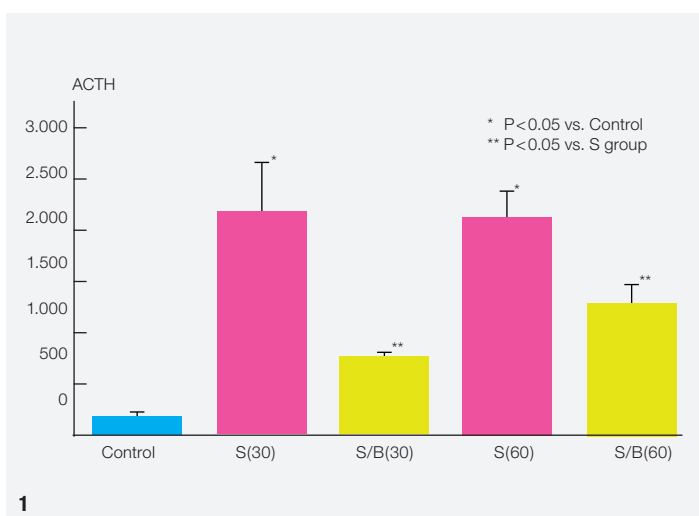
Prof. Dr. Markus Greven, M.Sc., MD Sc., PhD, ZA Wolfgang Seuser, Dr. Dennis Pogodin,  
Dr. Sven Egger, M.Sc., M.Sc.

Der folgende aus zwei Teilen bestehende Artikel soll die Wichtigkeit des Einflusses der statischen und dynamischen Okklusion für die harmonischen Funktionsabläufe des Kausystems herausstellen und den aktuellen Stand der Wissenschaft auf diesem Gebiet zusammenfassen. Die neuromuskuläre Dominanz der statischen sowie dynamischen Okklusion auf die Stellung und Funktionsweise des Unterkiefers resp. der Kiefergelenke soll dabei herausgestellt und die Abhängigkeit der Kieferbewegungen von der Dentition unterstrichen werden.

**Der erste Teil dieses Fachbeitrags** befasst sich zum einen mit dem Einfluss der statischen und dynamischen Okklusion für die harmonischen Funktionsabläufe des Kausystems. Zum anderen wird versucht, die adaptiven und kompensatorischen Toleranzen im Bereich der Okklusion und der Kiefergelenke dimensional zu beschreiben und zu verdeutlichen, wie wesentlich sie zur Dia-

gnostik und Planung von aufwendigen Behandlungsfällen (insbesondere des Abrasionsgebisses) oder von Behandlungsfällen aus dem Formenkreis der okklusionsbedingten temporomandibulären Dysfunktionen sind.

Betrachten wir einleitend die Funktionen des Kausystems: der Mensch benötigt es zur Nahrungsaufnahme,



**Abb. 1:** Aggressives „Beißen“ reduziert das ACTH (adrenocorticotropes Hormon) signifikant (S=Stress; B=Aggressives „Beißen“; Angabe in Minuten).

**Abb. 2:** Aggressive Aktivität des Kauorgans bei Stress (Beißen, Knirschen, Pressen) als physiologische Funktion des Kauorgans – Stressmanagement.

Kommunikation (Ästhetik, Sprechen, Mimik), Atmung und für sein individuelles Stressmanagement (Beißen, Knirschen, Pressen). Das Knirschen und Pressen eines Patienten stellt für viele Zahnärzte einen „widrigen“ Umstand dar, den es zu beseitigen gilt. „Parafunktionen“ sind jedoch wichtig und sinnvoll, da sie nach Gomez et al. (1999)<sup>1</sup> ein Ventil für Stress und Aggressivität darstellen.

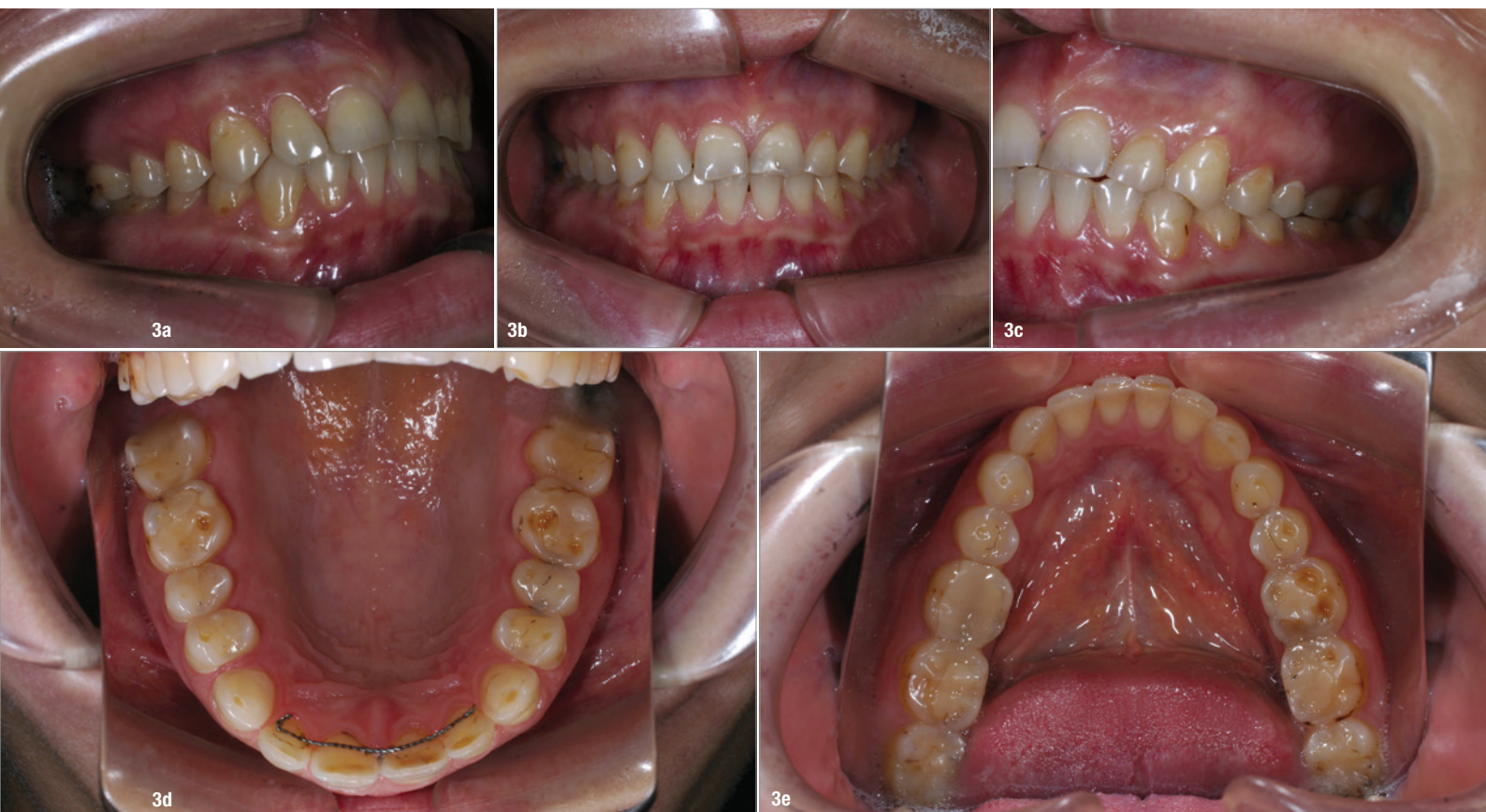Im Tierversuch wurde nachgewiesen, dass aggressives Beißen im Stresszustand den Gehalt an Neurotransmittern im Blut (Adrenalin, Noradrenalin) sowie die Anzahl und die Ausdehnung von Läsionen der Magenschleimhaut erheblich verringert.<sup>2</sup> Auch die nachweisbare Menge von stressassoziiertem ACTH (adrenocorticotropes Hormon), von FOS-Protein (Marker neuronaler Aktivität) im Rattenhirn<sup>3</sup> und des stressabhängigen Transmitters CRF (Corticotropin Releasing Factor) im Mittelhirn von Versuchstieren wird signifikant kleiner (Abb. 1).<sup>4</sup> Des Weiteren konnte bewiesen werden, dass alle vegetativen Körperfunktionen wie Körpertemperatur, Blutdruck, Herzfrequenz, immunologische Blutzellen (Granulozyten, Leukozyten) im direkten Zusammenhang mit parafunktionellen Aktivitäten stehen.<sup>5</sup> Sie alle reagieren sofort mittels Beißen und Pressen auf herbeigeführten Stressabbau. Im Humanexperiment gelang inzwischen der Nachweis, dass die Chromogranin A-Stände im menschlichen Speichel

(einer der bestuntersuchten Stressmarker) erheblich durch Beißen und Pressen (Stressventil) vermindert werden können.<sup>6</sup> Ähnliches konstatierte im Jahre 2003 die Wrigleys Company<sup>7</sup> für das Kaugummikauen.

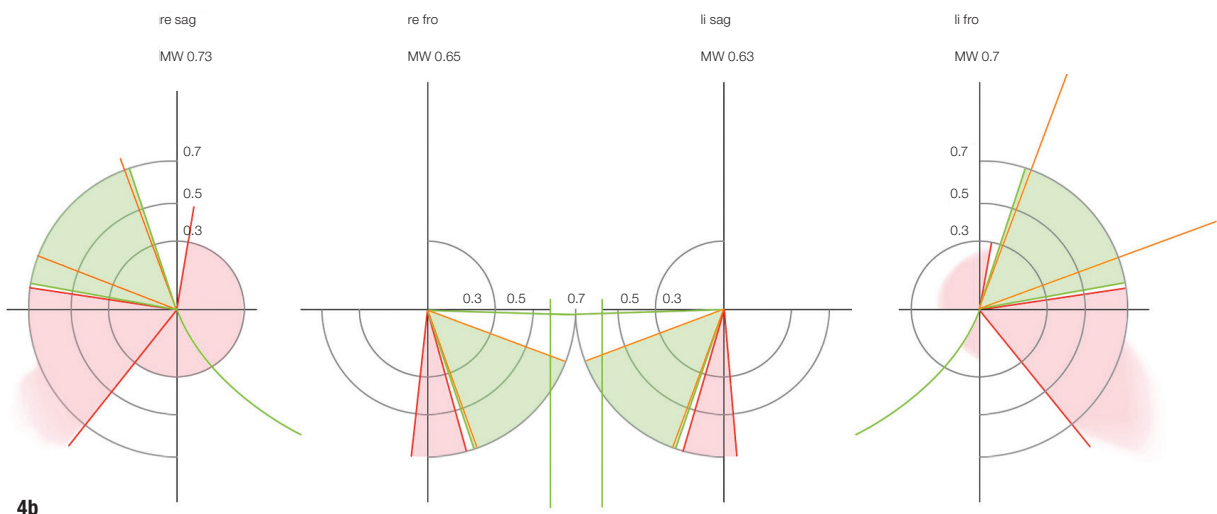
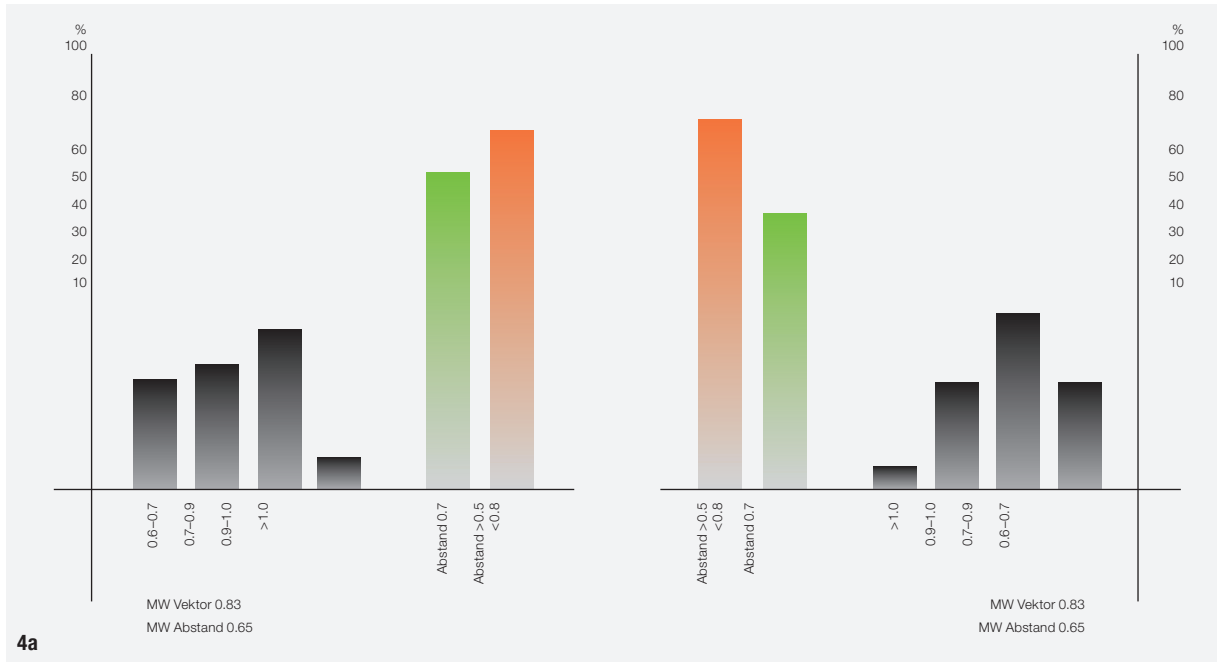
Was aber, wenn der „Biss“ nicht stimmt? Eine okklusale Disharmonie induziert einen signifikanten Anstieg von Dopamin im Corpus striatum, was parallel die Dopaminstände im Hypothalamus sowie Dopamin und Noradrenalin im frontalen Cortex erhöht.<sup>8</sup> Des Weiteren werden wesentliche Anteile des sogenannten „Emotion Circuit“ (Limbisches System, Corpus amygdaloideum, Hypothalamus) signifikant aktiviert.<sup>9</sup> Dies erhöht deutlich den Level an Neurotransmittern und damit das Stressniveau unseres Körpers sowie die Schmerzanfälligkeit und -empfindlichkeit. Insofern kommt dem Kausystem mehr als nur eine „nahrungszerkleinernde“ Aufgabe zu, nämlich die des „Stressmanagements“, das somit den physiologischen Funktionen unseres Organismus zuzuordnen ist (Abb. 2).<sup>10</sup>

### Abrasion, Attrition und Erosion

Die Prävalenz nichtkariöser Zahnhartsubstanzdefekte bedingt durch mechanische Abrasion durch die „neue“ Funktion des Stressmanagements/Bruxxismus und/oder durch erosive Einflüsse ist in den letzten Jahrzehnten



**Abb. 3a-e:** Erwachsenengebiss mit multiplen Abrasionen/Erosionen (Grad 2–3 nach Lussi).



**Abb. 4a-c:** Die kritischen Dimensionen des funktionellen Gelenkraumes – in allen drei Raumrichtungen liegt die „Belastungstoleranz“ bei 0,6–0,8 mm.

signifikant angestiegen. Die Folge ausgeprägter abrasiver, attritiver oder erosiver Defekte sind Zahnüberempfindlichkeiten, ästhetische Defizite und, mit dem Verlust an vertikaler Dimension, auch funktionelle Probleme. Diese Aspekte müssen in die Behandlungsplanung ebenso einbezogen werden wie der Umstand, dass immer häufiger jüngere Patienten betroffen sind sowie die Forderung nach möglichst minimalinvasiver Therapie und die Nachhaltigkeit des zahnärztlichen Behandlungskonzepts.

Dentale Abrasionen, Attritionen und Erosionen bezeichnen Verluste an Zahnhartsubstanz als Folge mechanischer und/oder chemischer Prozesse, ohne den Einfluss von Bakterien. Weltweite Studien zeigen, dass die Prävalenz in den letzten drei Jahrzehnten signifikant ange-

stiegen ist und im Besonderen Jugendliche und junge Erwachsene betroffen sind.<sup>11</sup>

Abrasionen und Erosionen liegen multifaktoriellen Faktoren zugrunde.<sup>12</sup> Letztlich basiert die Zerstörung der Zahnhartsubstanz auf der Einwirkung von überdurchschnittlich hohen und überdurchschnittlich häufig auftretenden mechanischen Kräften<sup>13</sup> beim Beißen, Knirschen oder Pressen oder auf chemische Noxen wie Säuren, die extrinsischer (z. B. Nahrung, Getränke) oder intrinsischer Natur (Magensäure) sein können. In vielen Fällen handelt es sich um Kombinationsproblematiken.

Eine Klassifikation der Erosionen kann mit folgendem Index vorgenommen werden:<sup>14</sup>

## FitStrip™ Finier- und Konturiersystem zur Gestaltung von Approximalkontakten

- ein einfacher Dreh am Kunststoffrad bringt die Streifen in eine gebogene oder gerade Form und ist somit perfekt geeignet für

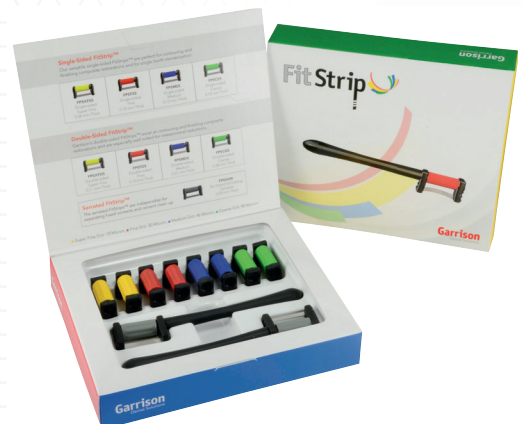- das Finieren und Konturieren von Kompositfüllungen (gebogene Form)
- die Trennung des Kontaktpunkts vor oder nach der Restauration (gerade Form)



- Mehrfach desinfizier- und autoklavierbar

- Approximalsägen und diamantbeschichtete Schleifstreifen mit auswechselbaren Griffen für einfache und sichere Anwendung im Patientenmund

- Ideal für proximale Schmelzreduktion (ASR) bei kieferorthopädischen Behandlungsmethoden wie Invisalign™, Six Month Smiles™ oder HarmonieSchiene®



**Preis: € 155,00\***

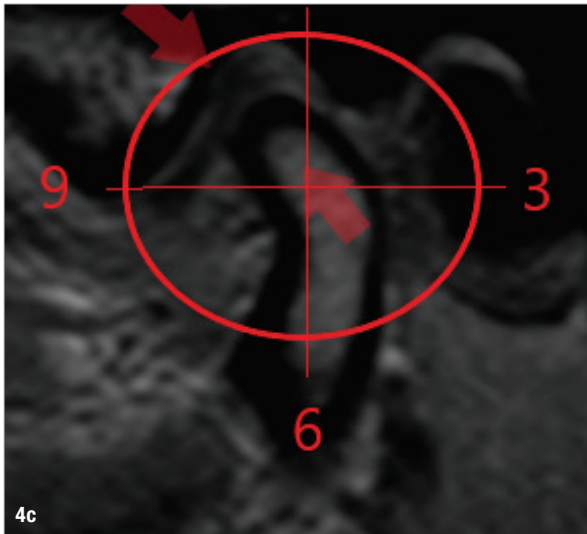
### Das FPSK01-Set enthält:

- 2 Griffe
- 2 gezackte FitStrips
- 4 einseitig beschichtete FitStrips (1 von jeder Körnung)
- 4 doppelseitig beschichtete FitStrips (1 von jeder Körnung)

**Rufen Sie uns an: 02451 971 409**

**Garrison**  
Dental Solutions

\*Alle Preise sind unverbindliche Preisempfehlungen zzgl. MwSt. Es gelten unsere AGB.



- Grad 0: Keine Abrasion, Attrition, Erosion, Schmelz glänzend, Verlust der Oberflächenstrukturen (Perikymatien) möglich
- Grad 1: Größerer flächenhafter Verlust von Schmelzsubstanz, intakte Schmelzleisten zervikal des Defektes, Eindellungen, Stufenbildung, Schmelz zeigt Seidenglanz, kein Dentinbefall
- Grad 2: Dentin liegt auf weniger als der Hälfte der betroffenen Zahnoberflächen frei.
- Grad 3: Dentin liegt auf mehr als der Hälfte der betroffenen Zahnoberflächen frei.

Erosionsschäden mit Grad 2 oder 3 bedürfen der rekonstruktiven zahnärztlichen Therapie. Allein die Ästhetik ist hier als Funktion zu werten, deren Wiederherstellung unbedingt erforderlich ist.<sup>15</sup> Fälle ausgedehnter abrasiver, attritiver oder erosiver Läsionen (Klasse 2 oder 3 nach Lussi) stellen mit dem Verlust ausgedehnter Schmelzareale, der Disposition von Dentin, der Hypersensitivität der Zähne oder sogar einer Irritation der Pulpa und dem Verlust an vertikaler okklusaler Dimension und der damit einhergehenden ästhetischen und funktionellen Problematik eine besondere Herausforderung an das behandelnde Team aus Zahnarzt und Zahntechniker. Die meisten Patienten erwarten eine minimalinvasive und langlebige Rekonstruktion der verloren gegangenen Zahnhartsubstanz und damit auch der Funktionen des stomatognathen Systems. Konventionelle Verfahren wie Metallkeramikversorgungen erfordern es, ein Maximum an weiteren vorbereitenden Maßnahmen um retentive Strukturen zu schaffen.

Der Einsatz moderner Vollkeramik, im Besonderen der Lithiumdisilikatkeramik mit adhäsiven Befestigungsoptionen, bietet wesentlich schonendere Möglichkeiten der Rekonstruktion, bei gleichzeitig guter prospektiver Haltbarkeit.<sup>16</sup> Ein defektorientiertes minimalinvasives Vorgehen ist möglich, erfordert aber in besonderem Maße

Präzision und Vorhersagbarkeit der einzelnen Behandlungsschritte.<sup>17</sup> Da funktionelle Aspekte gerade im Hinblick auf die Stabilität minimaler Schichtstärken der Keramikversorgung entscheidend für die Haltbarkeit und damit die Prognose der Therapie sind, ist eine funktionsanalytische Untersuchung und Planung von essenzieller Bedeutung. Vor allem, wenn Veränderungen der Zuordnung von Ober- und Unterkiefer z.B. in Form einer Erhöhung der Vertikaldistanz vorgenommen werden müssen.<sup>18</sup>

In der Fachliteratur werden verschiedene Möglichkeiten der direkten und indirekten Versorgung von komplexen erosions- und abrasionsgeschädigten Defekten beschrieben.<sup>19,20</sup> Letztlich muss unter Erhöhung der vertikalen Distanz eine völlig neue Zuordnung von Unterkiefer zu Oberkiefer erfolgen. Das vorgestellte Behandlungskonzept, basierend auf den funktionsanalytischen Grundlagen der Vienna School of Interdisciplinary Dentistry (VieSID) nach Prof. Rudolf Slavicek, ermöglicht vor Beginn der eigentlichen Behandlungsphase die Berücksichtigung aller für die Gestaltung einer neuen okklusalen Zuordnung relevanten Parameter.

### Craniomandibuläres, neuromuskuläres und okklusales Führungssystem

#### Dimensionelle Betrachtung

Der physiologische funktionelle Raum des Kiefergelenks ist sehr gering. Jede Abweichung und/oder Auslenkung auf Gelenkniveau von 0,6 bis 0,8mm oder größer in jede Raumrichtung (kranial, dorsal, oder transversal) erzeugt eine funktionelle (Über-)Belastung der anatomischen Komponenten der Gelenke (bilaminäre Zone, Discus articularis, Ligamenta, knöchernen Strukturen)<sup>21-25</sup> und führt zu einer neuromuskulären Vermeidungsreaktion (z.B. funktionelle Kompensation) innerhalb des Kauorgans<sup>20</sup> und der Puffersysteme der benachbarten Organsysteme (Kopfhaltung, Halswirbelsäule, Schultergürtel, Wirbelsäule etc.<sup>27,28</sup>; Abb. 4a-c).

Demgegenüber wird die physiologische Position der Kiefergelenke von der statischen und dynamischen Okklusion dominiert und gesichert.<sup>29</sup> Dies verhindert muskuläre Hyperaktivität durch gleichmäßige Verteilung der Kräfte der masticatorischen und assoziierten Muskulatur.<sup>30-32</sup> Das okklusale Kontakt- und Führungsschema, das die räumliche Lage der unterschiedlichen Okklusionsebenen umfasst, spielt eine sehr wichtige Rolle bei dieser Aufgabe.<sup>33</sup> Es ist offensichtlich, dass eine sequenziell geführte Okklusion mit Eckzahndominanz zur Disklusion der posterioren Region führt und protrusive, laterotrusive sowie mediotrusive funktionelle Interferenzen im Prämolaren- und Molarenbereich nicht entstehen lässt. Sie scheint somit bestens geeignet für die Bereitstellung interferenzfreier Funktion<sup>34-37</sup> (Abb. 5). Abweichungen von diesem okklusalen Schema – hin-

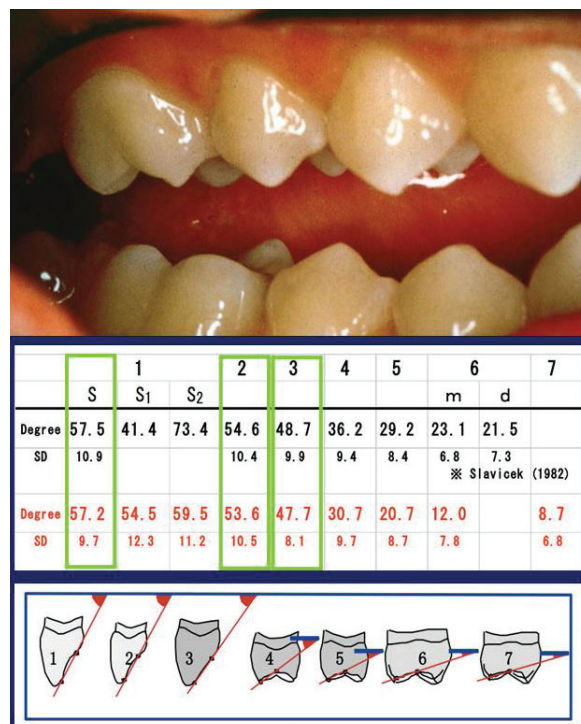
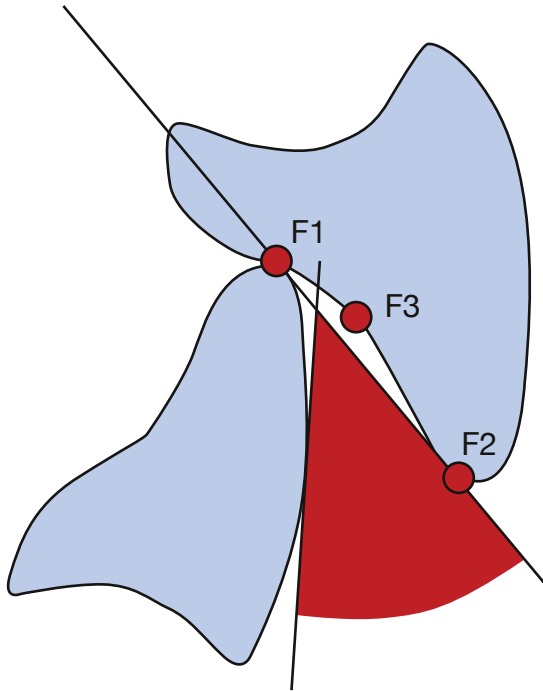


Abb. 5: Sequenzielle, dynamische Okklusion mit Eckzahndominanz – „Führungswinkel“.

sichtlich sogenannter Zahnfehlstellungen oder okkusal dominierter Fehlfunktionen – kann leicht die Entwicklung von schmerzhaften Symptomen in Form einer temporomandibulären Dysfunktion hervorrufen.<sup>38,39</sup>

Darüber hinaus scheint erwiesen, dass okklusale Störungen Kiefergelenkverlagerungen im Sinne von funktionellen Kompressionen oder Distractionen induzieren,<sup>40-43</sup> die zur Entwicklung von Gewebeschäden führen können, wie z.B. die Kontusion des Synovialapparats, die Irritation des ligamentären Apparats,<sup>44</sup> Gelenködeme im Sinne einer Kapsulitis, Verlagerung des Kondylus und des Discus articularis<sup>45</sup> oder, im schlimmsten Fall, Resorptionen der knöchernen Strukturen des Kiefergelenks.<sup>46</sup> Symptome wie Muskelhypertonizität, muskuläre Dyskoordination, Nackenschmerzen, Kopfschmerzen und andere neurologische Symptome sowie Muskel- oder Gelenkschmerzen und/oder verringerte Mobilität und Motilität der Mandibula zeigen sich in einem sehr hohen Prozentsatz der Fälle.<sup>47-57</sup>

Die statische und dynamische Okklusion ist ein neurologisches Feedbacksystem, das die mandibulären Bewegungen gegen die maxilläre Dentition steuert.<sup>58-61</sup> Gleichzeitig gewährleistet die Okklusion eine physiologische kondyläre Position und einen physiologischen Gelenk funktionsraum.<sup>22-25</sup> Mit dem Wissen, dass okklusale Empfindlichkeit und Taktilität im Bereich von 0,02 bis 0,03mm liegen,<sup>56-61</sup> das Kiefergelenk eine Deflektionstoleranz von nur 0,6–0,8mm aufweist<sup>9,21</sup> und die



**Abb. 6:** Intercoronarer Freiraum für harmonische, interferenzfreie Funktion der Unterkieferbewegungen.

physiologische Winkeldifferenz zwischen der Steilheit der kondylären Eminenz und der okklusalen Führungsflächen innerhalb jeder skelettalen Klasse  $\leq 10$  Grad ist<sup>62-65</sup> (Abb. 6), wird deutlich, dass sich die Zahnheilkunde mit einem sehr individuellen, komplizierten und komplexen Organsystem auseinandersetzen muss.<sup>15</sup>

### Therapeutischer Ansatz

Die Vorschaltung einer reversiblen Initialtherapie<sup>67,68</sup> der Okklusion ist ein Muss bei Patienten mit einer potenziell okklusionsdominierten temporomandibulären Dysfunktion.<sup>65</sup> Zeichen und Symptome müssen sich positiv und signifikant verändern, bevor invasive Therapien (z. B. selektive funktionelle Äquilibration, kieferorthopädische Behandlungen, rekonstruktive und/oder prothetische Rekonstruktionen der okklusalen Oberflächen) eingeleitet werden.

Im Falle eines positiven Verlaufs der Vorbehandlung – z. B. nach objektiver (durch den Therapeuten) und subjektiver (durch den Patienten) Neubewertung des Patientenzustands nach standardisierten Vorgehen<sup>68,69</sup> – sind invasive okklusale Maßnahmen der nächste logische Schritt nach der Initialbehandlung. Nach Bestätigung der Diagnose bzw. des Therapieerfolgs muss die okklusale Rehabilitation unter strenger Berücksichtigung und Kontrolle der physiologischen kondylären Position sowie präziser Anwendung des sequenziellen Okklusionskonzepts mit Eckzahndominanz durchgeführt werden.<sup>70</sup>

### Fazit

Das Kausystem des Menschen ist komplex und bedarf einer gut geplanten Therapie, deren Abläufe und kontinuierlichen Nachsorge. Ziel der dentalen Rehabilitation muss es sein, die harmonischen Funktionsabläufe wiederherzustellen. Nachdem der erste Teil dieses Fachbeitrags den Einfluss der statischen und dynamischen Okklusion auf das Kausystem dargestellt hat, wird im zweiten Teil in der Ausgabe 4/2020 der *cosmetic dentistry* der Therapieverlauf anhand eines klinischen Fallbeispiels dargestellt.

### Kontakt



**Vist. Prof. Dr. med. dent. Markus Greven, M.Sc., MD Sc., PhD**  
(Vist. Prof. Medical University of Vienna)  
Medizinisches Versorgungszentrum  
R(h)einZahn Bonn  
Welschnonnenstraße 1–5  
53111 Bonn  
Tel.: 0228 9859021  
greven@kausystem.de



**Dr. med. dent. Sven Egger, M.Sc., M.Sc.**  
Spezialist für Ästhetik und Funktion  
in der Zahnmedizin (DGÄZ)  
AESTHETIKART  
Praxis für rehabilitative und  
restaurative Zahnheilkunde  
Grünpfahlgasse 8  
4001 Basel (Schweiz)

Tel.: +41 61 2618333  
drsvn-egger@aesthetikart.ch

Infos zum Autor  
[Prof. Markus Greven]



Infos zum Autor  
[Dr. Sven Egger]



Literatur

