



cosmetic dentistry

Magazin für innovative Zahnmedizin



3 / 22

Fachbeitrag

Frontzahnästhetik
bei Nichtanlagen

Interview

Schöne Zähne zum
geringen Preis – das
wird meistens teuer

Praxismanagement

Sprechen Sie die
Sprache Ihrer
Mitarbeitenden?



4-Quadranten-Rehabilitation im Fokus der Ästhetik, Phonetik und Funktion

Einhergehend mit kariösen und nicht kariösen Zahnhartsubstanzdefekten zeigt sich bei vielen Patienten ein Verlust an vertikaler Dimension und/oder vermehrt das Auftreten einer Malokklusion.¹ Primär für dieses Krankheitsbild ist insbesondere der negative Einfluss okklusaler Disharmonie(n). Dieser ist meist einhergehend mit einem Anstieg des Stresslevels im Körper und einer daraus resultierenden Parafunktion. Auch sekundär bedingt kompromittierende Auswirkungen auf benachbarte Organsysteme – Kopfhaltung, Halswirbelsäule, Schultergürtel – können eine Folge sein.

Dr. Sven Egger, M.Sc., M.Sc., ZTM Christian Berg

Noch tiefer einsteigen?



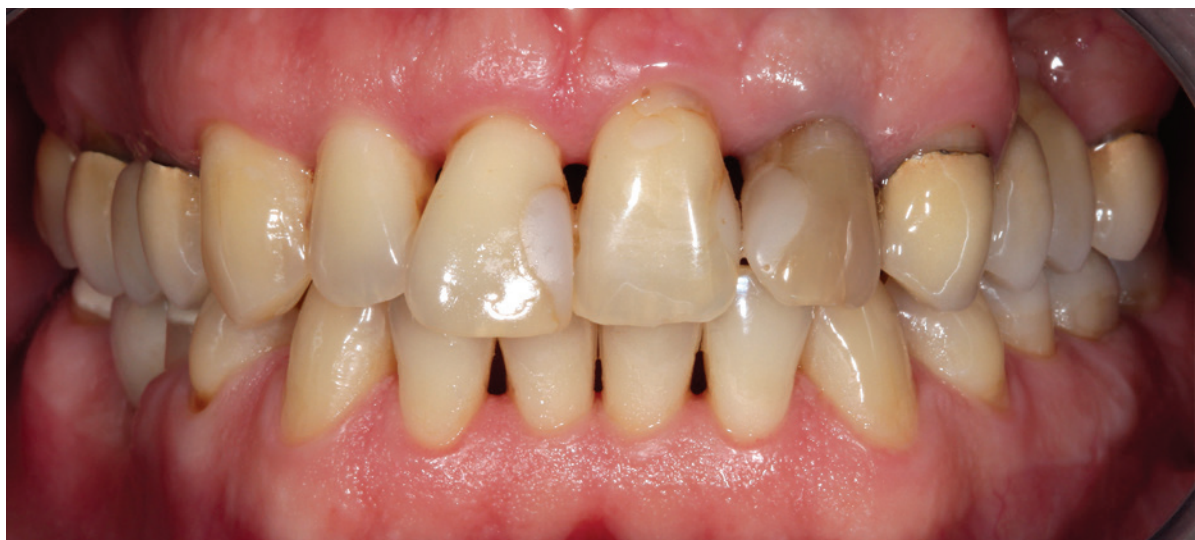Hier gibt's mehr
Bilder.



Aufgrund des immer höher werdenden Anteils von Patienten mit Abrasionen, Attritionen, Erosionen und/oder Parafunktionen rückt der Behandlungsansatz stellvertretend für ein minimalinvasiv-² und okklusionsprophylaktisch orientiertes Behandlungskonzept³ im Sinne einer Sicherung der statischen Okklusion und Gewährleistung einer interferenzfreien dynamischen Okklusion⁴⁻⁷ in den Mittelpunkt. Wichtig – insbesondere vor dem Hintergrund, dass auf Gelenkebene lediglich ein Spielraum von 0,6–0,8mm vorliegt^{8,9} und die Taktilität des Kausystems noch empfindsamer reagiert (0,02–0,03mm¹⁰) – ist die zentrale Bedeutung bei der Rekonstruktion von Zähnen bzw. Kauflächen. Als Behandlungsziel wird daher eine Defensivgestaltung der Kauflächen angestrebt, um bei der Parafunktion, welche primär

„Der Patient interessiert sich hauptsächlich für Veneers im Oberkieferfrontzahnbereich.“

01
Darstellung des
Frontzahnbereichs
vor der Behandlung
in Okklusion.



02
Der Unterkiefer-
aufbiss des Patienten
vor der Behandlung.

03
Der Oberkiefer
nach der Präparation
und Registrierung
bzw. Artikulation.

nicht als Pathologie, sondern als Stressventil der Patienten zu betrachten ist, das Risiko einer Überlastung oder Schädigung des Kauorgans zu minimieren.

Problematik

Eine Erhöhung oder auch Absenkung der vertikalen Dimension stellt bei Myoarthropathie, fehlenden Zähnen sowie parodontaler Entzündung mit Attachmentverlust eine zusätzliche Herausforderung dar. Vor allem, wenn ein im Kiefer festsitzender implantatgetragener Zahnersatz unter Auflösung der Stützzonen vorgesehen ist.⁴ Nachfolgend soll nun im Rahmen eines synoptischen Behandlungskonzepts gezeigt werden, wie diese Problematik gelöst wird. Im Fokus standen hierbei die Funktion, die Phonetik und die Ästhetik.¹¹⁻¹²

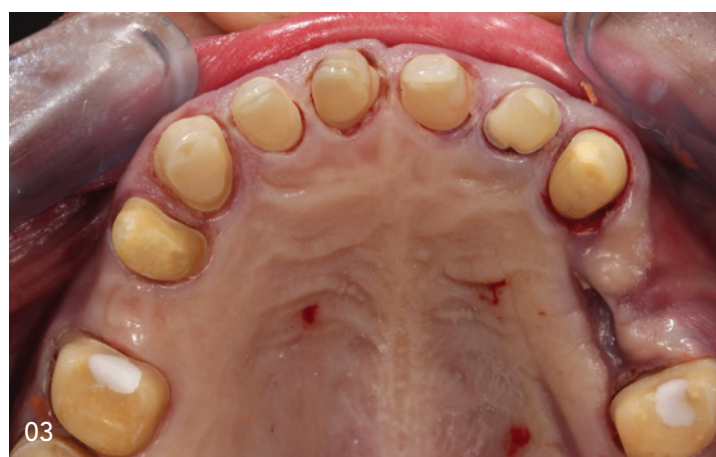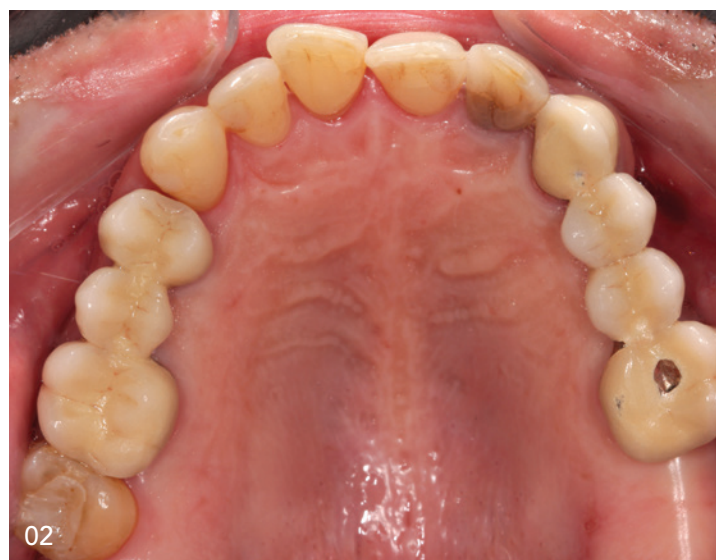Anamnese

Der 40-jährige Patient stellte sich nach der 2010 durchgeführten Sanierung des Unterkiefers mit dem Behandlungswunsch seines sanierungsbedürftigen (konservierend und prothetisch insuffizient) Oberkiefergebisses erneut vor. Zudem zeigten sich leichte Verspannungen im Schulter- und Nackenbereich. Der Patient interessierte sich hauptsächlich für Veneers im Oberkieferfrontzahnbereich. Er wies darauf hin, dass er sich seit Langem am äußeren Erscheinungsbild seines, aufgrund eines Frontzahntraumas im Kindesalter, dunkel verfärbten seitlichen Schneidezahnes sowie der freiliegenden Kronenränder der Seitenzahnbrücken störe, welche der Patient bereits seit dem 18. Lebensjahr trägt. Sein Hauptziel war damit eine Verbesserung der ästhetischen Situation.

Diagnose

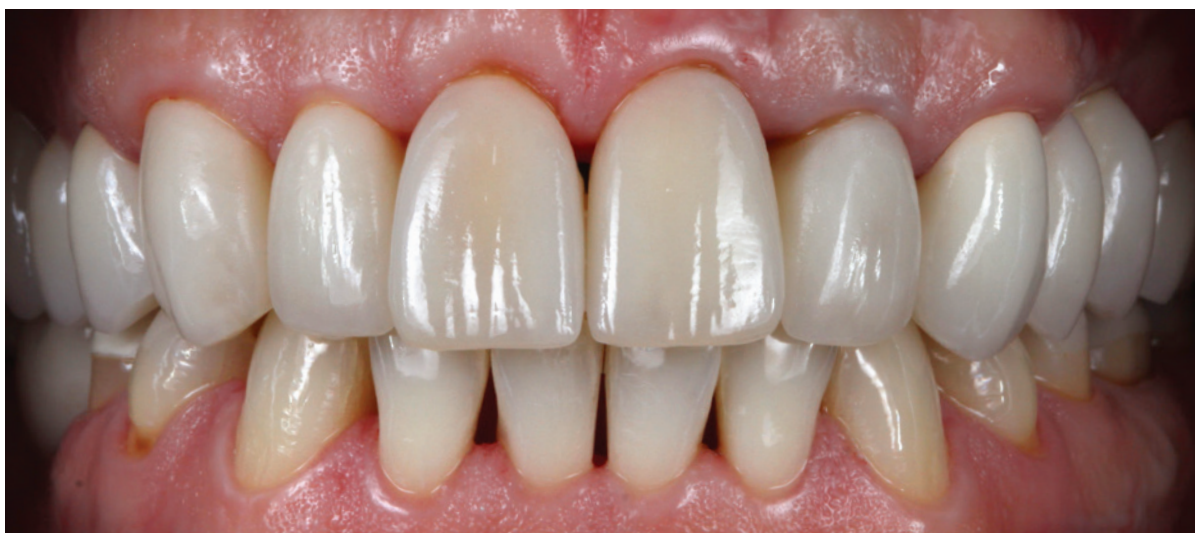Aus der klinischen und röntgenologischen Befundung leiteten sich die folgenden Diagnosen ab:

- RKP entspricht nicht IKP
- Devital verfärbter seitlicher Schneidezahn 22
- Prothetisch und konservierend insuffizient versorgter Oberkiefer
- Horizontale und vertikale Deformation (Alveolarkamm-atrophie) des Aveolarkamms im Zwischengliedbereich 24, 25, keine ausreichende Breite an keratinisierter Schleimhaut
- Insuffiziente WF 22 ohne apikale Aufhellung
- „Endomethason WF“ – starke Verfärbung Zahnkrone, erhöhte Rezidivgefahr bei Belassen der „alten“ WF
- Retinierte und verlagerte Zähne 34, 44



„Nach Abwägung sowohl ethischer als auch für den Patienten wichtiger psychologischer Aspekte wurde eine erneute Brückenversorgung als Behandlungsstrategie gewählt.“

04
 Selektive
 Eingliederung
 der definitiven
 Versorgung im
 Oberkiefer.



Behandlungsplan

Grundsätzlich stand zur Diskussion, ob für die fehlenden Zähne 15, 24 und 25 mithilfe von Einzelzahnimplantaten – durch den Aufbau von Hart- und Weichgewebe – Ersatz geschaffen werden soll oder eine beidseitige Erneuerung der Brückenrekonstruktionen die bessere Wahl wäre. Dabei gilt es aber, die leichte Parodontitis im Oberkieferfrontzahnbereich (13-23) sowie Rezessionen der Gingiva⁷ zu beachten, welche mit dem Verlust der interdentalen Papillen einhergeht. Nach Abwägung sowohl ethischer als auch für den Patienten wichtiger psychologischer Aspekte wurde eine erneute Brückenversorgung als Behandlungsstrategie gewählt. Zwar besteht im Hinblick auf die Langzeitstabilität ein gewisses Restrisiko, jedoch kann durch die Vitalität aller Pfeilerzähne sowie der regelmäßigen Dentalhygiene in den letzten zehn Jahren die Prognose als vorhersagbar positiv formuliert werden. Der Patient wünschte sich zudem eine Versorgung der Frontzähne mit Veneers.

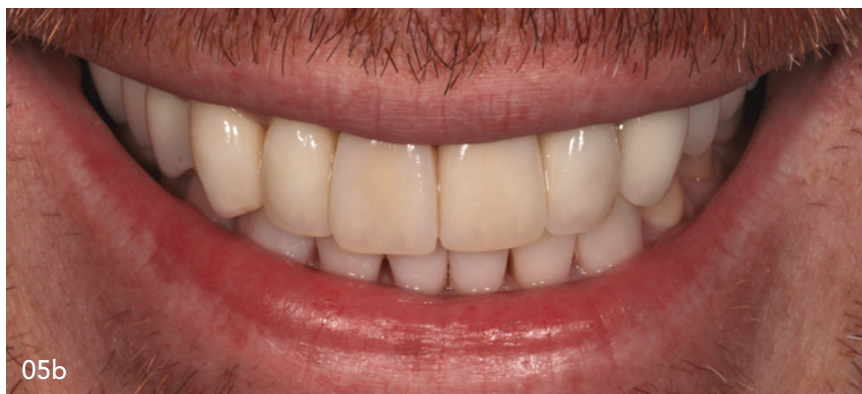Vorbehandlung

Nach Befundaufnahme und professioneller Zahnreinigung erfolgte eine Abformung zur Herstellung von Situationsmodellen, gefolgt von der Aufnahme des Fotostatus, einer klinischen und instrumentellen Funktionsanalyse, Clinometerregistrierung, Gesichtsbogenübertragung, Bissnahme in zentrischer Kondylenposition¹⁰ nach Deprogrammierung der Kaumuskulatur¹⁴ mit einem Aqualizer mittels Frontjig und GC Bite Compound nach Gutowski⁸ und ein Wax-up/Mock-up. Zusätzlich erfolgte eine Schienenvorbehandlung in RP, wobei der Patient bereits seit mehreren Jahren eine verordnete Oberkieferaufbisschiene trägt. Der Alveolarkamm war im Zwischengliedbereich sowohl vertikal als auch horizontal stark verformt, weshalb eine ästhetische Zwischengliedaufgabe und Zahnform sowie ein guter Zugang für die Mundhygiene bei Neuanfertigung nur bedingt möglich waren. Deshalb wurde sich für eine horizontale und vertikale Hart- und Weichgewebsaugmentation entschieden, um langfristig stabile Gewebe für die Zwischengliedaufgaben zu generieren und somit auch eine gute Langzeitprognose zu erzielen. Die Oberkieferseitenzahnbrücken wurden entfernt, ein Chairside-Provisorium via Wax-up in ZKP (zentrischer Kondylenposition) hergestellt und die Kronen im Frontzahnbereich chirurgisch-ästhetisch verlängert.¹¹ Zusätzlich wurde eine endodontische Revision und internes Bleaching an Zahn 22 durchgeführt sowie ein In-Office-Bleaching der vitalen Frontzähne. Mithilfe der Behandlung konnten eine neue vertikale und horizontale Relation des



05a

05a+05b
 Schlussbefund
 des Patienten
 nach der
 erfolgreichen
 Behandlung.



05b

„In der klinischen und funktionellen Verlaufsdokumentation zeigten sich nach zwei Jahren stabile und reizfreie Hart- und Weichgewebsverhältnisse.“

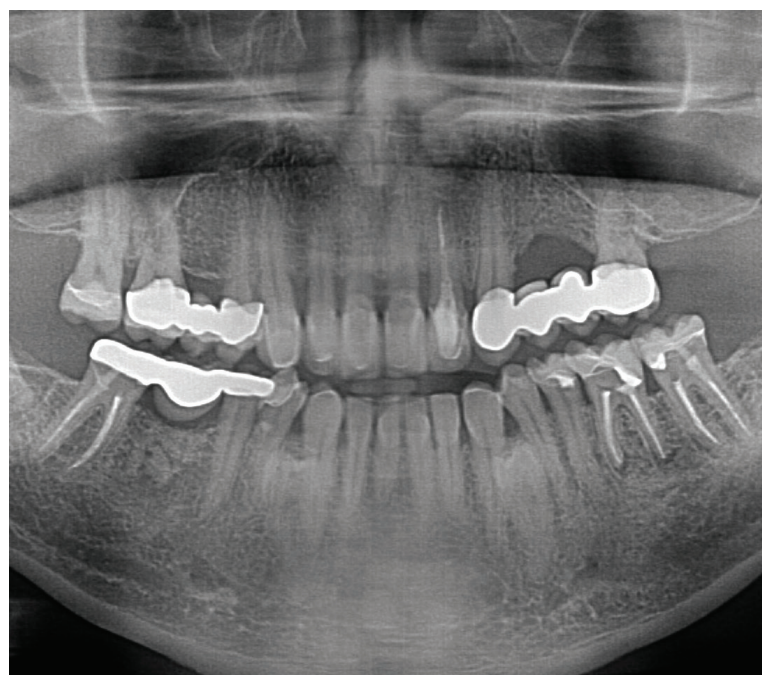
Unterkiefers in ZKP mit temporären Kompositaufbauten im OK (Tetric Evo Ceram, Ivoclar Vivadent) anhand des Wax-ups mittels transparenter Silikonschlüssel (Elite Transparent, Zhermack) etabliert werden. Mithilfe einer begleitenden Kieferphysiotherapie erfolgte nach einer Adaptationsphase von sechs Wochen die Reevaluation/Akzeptanz der neuen VDO. Nach erfolgter Vorbehandlung stellten sich alle für die definitive Versorgung geplanten Zähne im Oberkiefer als sicher erhaltungswürdig dar.

Definitive Versorgung

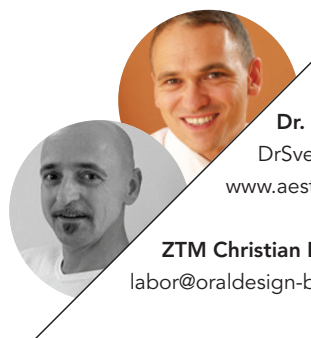Nach der Einheilphase erfolgte die Präparation für die definitive Versorgung im Oberkiefer. Nach Abdruck- und Bissnahme, Gesichtsbogenübertragung und Anproben wurde dann die definitive Eingliederung in den Folgesitzungen vorgenommen. Nochmalige Weichgewebekorrektur mit einem freien Schleimhauttransplantat (FST) zur Verbreiterung der keratinisierten Gingiva im Zwischengliedbereich 24, 25. Darauf folgte die Präparation für die definitive Versorgung im Unterkiefer mit handgeschichteten Feldspatveneers und das Schlussröntgen für den Spätbefund sowie der Vergleich des Ausgangs- und Schlussbefundes.

Diskussion

In der klinischen und funktionellen Verlaufsdokumentation zeigten sich nach zwei Jahren stabile und reizfreie Hart- und Weichgewebsverhältnisse. In dem vorliegenden Fall handelt es sich um eine aufwendige ästhetisch-rekonstruktive Rehabilitation, mit deren Ergebnis sich der Patient nach zwei Jahren Tragezeit vollumfänglich zufrieden zeigt. Die im Jahr 2015 wurzelresizierten Zähne 36 und 37 zeigen weder klinisch noch röntgenologisch Auffälligkeiten. Zahn 22 zeigt keine Verfärbungstendenz und gliedert sich nach wie vor sehr schön in die umliegenden Zahn- und Weichteilstrukturen ein. Die Stellung der Ober- und Unterkieferfront sowie die in ZKP übernommene Stellung des Unterkiefers ist stabil und bereitet keinerlei Schwierigkeiten. Der Hart- und Weichgewebsaufbau im Zwischengliedbereich der Zähne 24 und 25 zeigt reizlose Verhältnisse und ermöglicht dem Patienten eine mühelose Reinigung. Die klinische Funktionsanalyse ist unauffällig. Für die vorliegende Situation lässt sich somit auch in Zukunft eine sehr gute Langzeitprognose aussprechen.



06
Schlussbild nach abgeschlossener Sanierung (OPG).



Dr. Sven Egger, M.Sc., M.Sc.

DrSven-Egger@aesthetikart.ch

www.aesthetikart.ch

ZTM Christian Berg

labor@oraldesign-basel.ch

Literatur



Infos zum Autor
[Dr. Sven Egger]



Infos zum Autor
[ZTM Christian Berg]

