23. Jahrgang | € 10,00 zzgl. MwSt. | ISSN 1435-6139 | PVSt. F 42816

Zeitschrift für Implantologie, Parodontologie und Prothetik

IMPLANTOLOGIE Journal

10 2019

CME | DGZI Peer-reviewed
Vollkeramische Rehabilitation mit zweiteiligen Keramikimplantaten
Seite 6

Fachbeitrag | F & E
Perforation der Schneider'schen Membran
Seite 22

Markt | Interview
Schnell, einfach und vorhersehbarer
Seite 46

Events
Ästhetische Zahnmedizin interdisziplinär
Seite 66

In diesem Beitrag wird die Behandlung eines 37-jährigen Patienten mit guter allgemeiner Gesundheit vorgestellt. Die Ausgangssituation in diesem Patientenfall zeigt ein prothetisch und konservierend insuffizient versorgtes Erwachsenengebiss mit NA 22 und bereits inserierten Einzelzahnimplantaten mit darauf provisorisch eingesetzten Langzeitprovisorien aus Kunststoff im Unterkiefer. Bei der klinischen Funktionsanalyse zeigten sich Anzeichen einer parafunktionellen Störung. Die ästhetisch rekonstruktive Behandlung erfolgte nach Schienenvorbehandlung und semipermanenten Kompositaufbauten mit Presskeramikteilkronen und Veneers.

Dr. Sven Egger
[Infos zum Autor]

ZTM Christian Berg
[Infos zum Autor]

Literatur

Ästhetisch rekonstruktive Full-Mouth-Rehabilitation

Dr. Sven Egger, M.Sc., M.Sc., ZTM Christian Berg

Anamnese

Der Patient ist kerngesund und nimmt keinerlei Medikamente. Die letzte zahnärztliche Untersuchung fand vor circa einem halben Jahr statt. Bis zu diesem Zeitpunkt suchte der Patient jährlich seinen Hauszahnarzt zur Kontrolle und Zahnreinigung auf. Der Patient leidet unter starken chronischen (Zahn-)Beschwerden, die sich als stärkste Pulpitiden an zum Teil füllungs- und kariesfreien Zähnen manifestieren.
In der Vergangenheit mussten daher bereits zwei Zähne (46 und 47) entfernt werden, da auch eine endodontische Behandlung keine Linderung der Beschwerden brachte. Um weitere Extraktionen zu verhindern, wurde der Patient nach zwei weiteren Wurzelbehandlungen an 36 und 45 in die MAP-Sprechstunde (Klinik für Rekonstruktive Zahnmedizin und Myoarthropathien, Prof. Dr. J. C. Türp) am Zentrum für Zahnmedizin Basel überwiesen. Als Befund wurde ein chronisch dysfunktionaler Schmerz evaluiert. Kausal wurde eine rheumatologische Abklärung sowie ein kognitiv-verhaltenstherapeutisches Training verordnet. Als Schmerzmedikation wurde Amitriptylin sowie Flupirtin (Katadolon) verschrieben. Zusätzlich wurde das Erlernen eines Entspannungsverfahrens zwecks Stressreduktion und Senkung der gesteigerten Muskelspannung empfohlen.

Abb. 1: Ausgangssituation.

Einstellung des Patienten

Der Patient ist nach Aufklärung und eingehender Beratung an einer Gesamtbehandlung seines Kauorgans interessiert. Diese sollte jedoch erst nach Abklingen der asymptomatischen plötzlich auftretenden „pulpitischen Beschwerden", wie sie in der Vergangenheit auch noch an den Zähnen 11, 16, 25, 34, 35 und 44 auftraten, begonnen werden. Er legt Wert auf eine ästhetisch-funktionelle und dauerhafte Verbesserung seiner Situation und steht einer notwendigen umfangreichen ästhetisch-rekonstruktiven Rehabilitation aufgeschlossen gegenüber.

Klinischer Befund

Rote Ästhetik

Es zeigte sich ein harmonischer Gingivaverlauf im Frontzahnbereich sowie Rezessionen an 16, 25, 35, 45 und 46. Der Patient verfügt über eine normale und schmal geformte Oberlippe. Ein labialer Korridor fehlt.

Die neue Orthophos Familie.

Egal, ob Sie digitaler Einsteiger oder Spezialist sind – mit einem Mitglied der Orthophos Familie treffen Sie immer die richtige Wahl beim extraoralen Röntgen. **Orthophos SL** – Das High-End-Modell mit höchster Bildqualität für Praxen mit dem Gespür für neueste Technologien und für alle, die mehr wollen. **Orthophos S** – Der zuverlässige Allrounder mit umfassendem Leistungsspektrum in 2D und 3D, optimiert für die täglichen Aufgaben in der Praxis. Oder **Orthophos E** – das solide Einstiegsgerät für preisbewusste Praxen und einen sicheren Schritt in die Welt des digitalen 2D-Röntgen.

Mehr Infos oder Live-Demo anfordern unter:

dentsplysirona.com/orthophosfamilie

THE DENTAL
SOLUTIONS
COMPANY™

Dentsply
Sirona

Abb. 2: Okklusale Ansicht Oberkiefer. – **Abb. 3:** Okklusale Ansicht Unterkiefer. – **Abb. 4:** Laterale Ansicht der Ausgangssituation rechts. – **Abb. 5:** Laterale Ansicht der Ausgangssituation links.

Weiße Ästhetik

Die Oberkieferfront empfindet der Patient von der Länge als ausreichend, das entspannte Lächeln zeigt ungefähr 5–6 mm der Frontzahnreihe. Es zeigen sich generalisierte Abrasionen im Ober- und Unterkiefer. Die Breite des Lächelns misst bis in den Bereich der ersten Molaren – die Interinzisallinie und Mittellinie stimmen aufgrund des Lückenschlusses in Regio 22 nicht überein. Die Okklusionsebene steht parallel zur Kommissurenlinie (Horizontalen). Die quadratisch imponierende Zahnform erscheint harmonisch zur Gesichtsform des Patienten.

Dentalstatus

An den Zähnen 15 und 25 imponieren keilförmige Defekte. Neben den bereits erwähnten abrasiven Zahnhartsubstanzverlusten ist die ursprünglich okklusale Morphologie im Front- und Seitenzahnbereich nur noch ansatzweise vorhanden. Aufgrund der verfärbten Kompositrestaurationen sowie des abrasiv bedingten Schmelzverlustes erscheint die Farbe der Zähne etwas zu dunkel. Der Patient wünscht sich im Rahmen der Rehabilitation in dieser Frage noch eine deutliche Verbesserung.

Zusammenfassung

Im Oberkiefer erscheint der Zahnbogen quadratisch. Der OK-Frontüberbiss ist mit circa 2 mm zu klein. Die überdimensionierten Kompositaufbauten in Regio 33 und 43 dienten in der Vergangenheit zur Entlastung der Seitenzahnbereiche, vor allem des Oberkiefers, um (deeskalierend) weitere Wurzelbehandlungen sowie Extraktionen zu vermeiden. Es zeigt sich hinsichtlich der Länge (Seitenzähne, Lächeln), Stellung (Fronzähne OK/UK), Farbe und Form der Zähne ein objektiv verbesserungswürdiger Zustand, welcher auf Wunsch des Patienten im Rah-

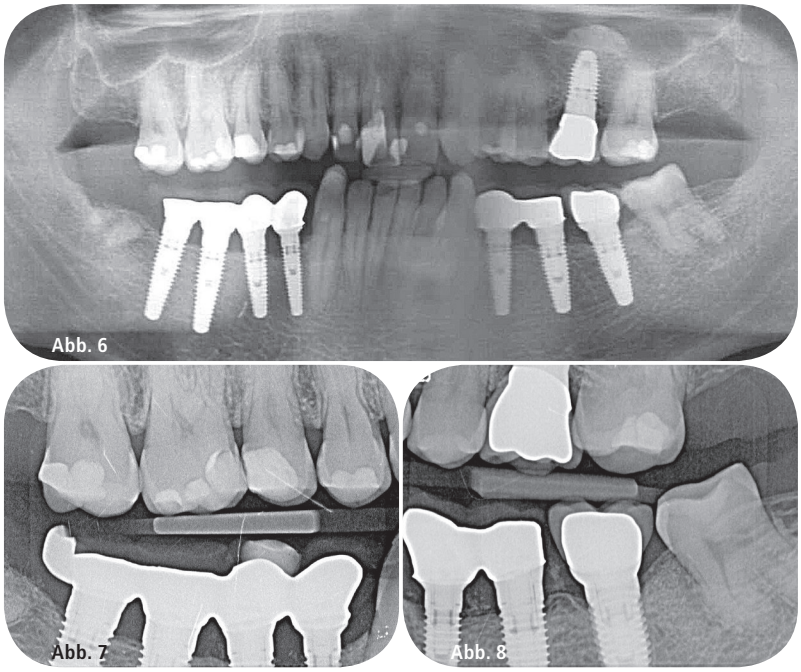

Abb. 6: OPG der Ausgangssituation. – **Abb. 7:** Bissflügelaufnahme rechts. – **Abb. 8:** Bissflügelaufnahme links.

Dentegris

Präzisions Implantate made in Germany

Bovines Knochenaufbaumaterial, Kollagenmembranen, Kollagenvlies, Alveolarkegel, Weichgewebsmatrix

Tausendfach bewährtes Implantatsystem

Soft-Bone Implantat -
der Spezialist im schwierigen Knochen

SL Tapered Implantat -
der Spezialist für den Sinus-Lift

SLS Straight Implantat -
der klassische Allrounder

CompactBone B.
Natürliches, bovines
Knochenersatzmaterial

CompactBone S.*
Biphasisches, synthetisches
Knochenersatzmaterial

BoneProtect® Membrane
Native Pericardium Kollagenmembran

BoneProtect® Guide
Natürlich quervernetzte Kollagenmembran

BoneProtect® Fleece
Natürliches Kollagenvlies

BoneProtect® Cone
Alveolarkegel aus natürlichem Kollagen

MucoMatrixX®
Soft Tissue Graft

Dentegris
DENTAL IMPLANT SYSTEM

Dentegris GmbH | Tel.: 02841-88271-0 | Fax: 02841-88271-20 | www.dentegris.de | shop.dentegris.de

*Made in UK

Abb. 9: Funktionsanlayse am Modell. – **Abb. 10:** „Aufschlagbarer fazialer Silikonschlüssel" als Hilfsmittel für einen kontrollierten und schmelzbegrenzten Zahnhartsubstanzabtrag. – **Abb. 11:** Ansicht adhäsive Full-Mouth-Rehabilitation im Endergebnis.

men einer umfassenden prothetischen Rehabilitation erreicht werden soll.
Das OPG zeigt keinen Anhalt auf zahnverursachte Prozesse. Es sind insuffiziente Kompositfüllungen vor allem im Oberkiefer vorhanden. Des Weiteren soll die insuffiziente langzeitprovisorische Versorgung der Implantate im Unterkieferseitenzahnbereich neu versorgt werden. Die Bissflügelaufnahme rechts zeigt C3-Karies an Zahn 17 mesial, Randspalten der Kompositfüllungen an 16 mesial und 15 distal sowie C3-Karies. Die Bissflügelaufnahme links zeigt C1-Karies an Zahn 24 distal und C3-Karies an Zahn 25 distal sowie C2-Karies mesial.

Diagnosen

Es handelt sich um ein konservierend-prothetisch insuffizient versorgtes Erwachsenengebiss mit Parafunktion und Zahnhartsubstanzverlust vor allem im Ober- und Unterkieferfrontzahnbereich sowie NA 22 (Lückenschluss).

Behandlungsablauf

Im ersten Schritt erfolgt eine Prophylaxesitzung einschließlich Reevaluation und professioneller Zahnreinigung. Im Anschluss daran erfolgt die Abformung des Ober- und Unterkiefers mit Alginat zur Herstellung von Situationsmodellen, ein Bissregistrat mit Frontjig in zentrischer Kondylenposition (ZKP), die Gesichtsbogen- und Clinometerübertragung sowie ein CMD-Screening.

Abb. 12: Okklusale Ansicht des Oberkiefers nach Restauration. – **Abb. 13:** Okklusale Ansicht des Unterkiefers nach Restauration. – **Abb. 14:** Laterale Ansicht der Endsituation rechts. – **Abb. 15:** Laterale Ansicht der Endsituation links.

Nobel Biocare™

NobelPearl™

Es ist
Keramik
es ist
EINZIGARTIG

Die nächste Generation Keramikimplantate: Erweitern Sie Ihr Angebot um eine Versorgung für natürliche, biologische Ästhetik und Schönheit. Eine harmonische Kombination aus Materialstabilität und Weichgewebsfreundlichkeit, die zu 100 % metallfrei ist. Das ist das einzigartige NobelPearl.

nobelbiocare.com/pearl

GMT 64417 DE © Nobel Biocare Services AG, 2019. Alle Rechte vorbehalten. Vertriebspartner: Nobel Biocare. Juristischer Hersteller: Dentalpoint AG, Bodenäckerstrasse 5, CH-8957 Spreitenbach, Schweiz. Nobel Biocare, das Nobel Biocare Logo und alle sonstigen Marken sind, sofern nicht anderweitig angegeben oder aus dem Kontext ersichtlich, Marken von Nobel Biocare. Weitere Informationen finden Sie unter nobelbiocare.com/trademarks. Die Produktabbildungen sind nicht notwendigerweise maßstabsgetreu. Alle Produktbilder dienen nur zu Illustrationszwecken und stellen möglicherweise keine genaue Darstellung des Produkts dar. Haftungsausschluss: Einige Produkte sind unter Umständen nicht in allen Märkten für den Verkauf zugelassen. Bitte wenden Sie sich an Ihre Nobel Biocare Vertriebsniederlassung, um aktuelle Informationen zur Produktpalette und Verfügbarkeit zu erhalten. Nur zur Verschreibung. Achtung: Nach dem nordamerikanischen Bundesgesetz darf dieses Produkt nur durch einen zugelassenen Zahnarzt oder auf seine Verschreibung hin verkauft werden. Für die vollständigen Informationen zur Verschreibung, einschließlich Indikationen, Gegenanzeigen, Warnungen und Vorsichtsmaßnahmen ziehen Sie die Gebrauchsanweisung zu Rate.

Im weiteren Verlauf folgen Fotostatus, klinisch instrumentelle Funktionsanalyse und Etablierung einer neuen vertikalen und horizontalen Relation des Unterkiefers in ZKP mit temporären Kompositaufbauten im Ober- und Unterkiefer auf Basis des Wax-ups mittels transparenter Silikonschlüssel.
Das Auffüllen der transluzenten Schlüssel erfolgt mit vorgewärmtem Komposit, um Verzerrungen zu vermeiden, und wird anschließend auf die zuvor konditionierte Zahnoberfläche aufgesetzt und lichtgehärtet.
Eine Reevaluation nach einer Adaptationsphase von drei Monaten ergab positive Ergebnisse – sämtliche für die definitive Versorgung vorgesehenen Zähne schienen sicher erhaltungswürdig.
Der Patient fühlt sich mit der neuen horizontalen und vertikalen Bisslage sehr wohl und es liegen keine Anzeichen oder Symptome einer Kiefergelenkdysfunktion vor.
Im nächsten Schritt erfolgt zuerst die Präparation der Zähne im Unterkiefer, dann im Oberkiefer und nach Abformung die Herstellung der Presskeramikteilkronen, Frontzahnveneers und Implantatkronen im zahntechnischen Labor.
Die definitiven Versorgungen im Ober- und Unterkiefer wurden adhäsiv eingegliedert. Die Implantatkronen wurden provisorisch auf Zirkonabutments zementiert.

Behandlungsergebnisse

Rote Ästhetik

Es zeigen sich stabile und gesunde Weichgewebsverhältnisse nach abgeschlossener Behandlung. Die Disharmonie (Weichgewebsrezession) im Bereich der Implantate konnte durch das Abutmentdesign im Zuge der prothetischen Rehabilitation teilweise korrigiert werden. Beim Lächeln entspricht die Kurve der Schneidekanten der Krümmung der Unterlippe.

Weiße Ästhetik

Die Oberkieferfront empfindet der Patient von der Länge als sehr angenehm, das entspannte Lächeln zeigt ungefähr 9–10 mm der Frontzahnreihe. Die leicht quadratisch imponierende Zahnform wurde beibehalten und fügt sich nun harmonisch zur Gesichtsform des Patienten.

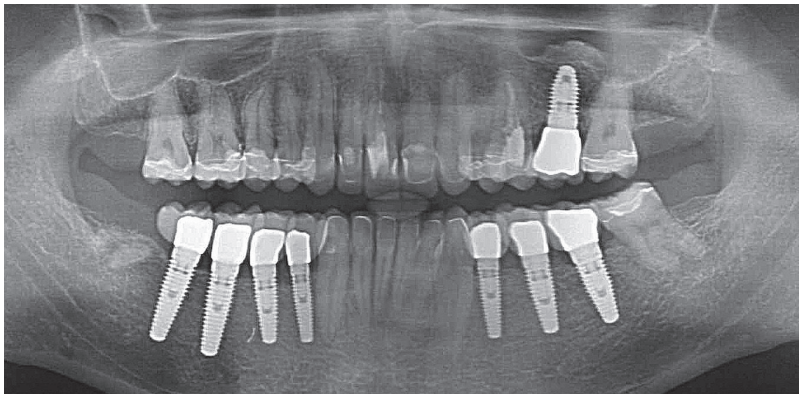

Abb. 16: OPG des Endergebnisses.

Dentalstatus

Die keilförmigen Defekte im Bereich 15 und 25 sowie die okklusale Morphologie bei den konservierend insuffizient versorgten Seitenzähnen des Ober- und Unterkiefers konnten durch die prothetische Sanierung wiederhergestellt werden .

Epikrise

In dem vorliegenden Fall handelt es sich um eine adhäsive Full-Mouth-Rehabilitation, mit deren Ergebnis sich der Patient vollumfänglich zufrieden zeigt.[1–3] Aufgrund der funktionellen Vorbehandlung (vertikale und horizontale Kieferrelationsbestimmung in ZKP) mit Interimskompositen sowie der konservativen Zahnpräparationen im Teilkronen- und Fullveneerdesign sind okklusionsprophylaktisch und biologisch (Zahnvitalität) alle Anforderungen an eine moderne zahnsubstanzschonende Vorgehensweise erfüllt worden.[4–7] Nach wie vor zeigen sich leichte Beschwerden im Kiefergelenkbereich (rechts). Zahn 25 musste vor der Sanierung des Oberkiefers aufgrund pulpitischer Beschwerden devitalisiert und eine Wurzelkanalbehandlung durchgeführt werden.
Nach zwei Jahren (September 2017) nahmen im Bereich des rechten Kiefergelenks die Beschwerden wieder zu und es erfolgte eine Überweisung an die Medeco Dental Clinic in Bonn, Prof. Dr. Markus Greven, M.Sc., PhD (Specialist Temporo-Mandibular Disorders, DGFDT). Dort wurde nach Initialdiagnostik, Funktionsanalyse (vollständige klinische und instrumentelle Diagnostik) sowie MRT-Aufnahme eine Diskus-/Kondylusverlagerung („ältere Läsion") des rechten Kiefergelenks diagnostiziert, welche die Lage des Unterkiefers und damit die Muskulatur in Statik (Schlussbiss) und Dynamik (Ausweichphänomen) kompromittiert hat. Eine mögliche (Schmerz-)Projektion auf die Zähne des Ober- und Unterkiefers ist hierbei nicht auszuschließen. Therapeutisch sollten daher, auf Grundlage der durchgeführten Bewegungsanalytik, die Kiefergelenke selektiv mittels UK-Positionierungsschiene mechanisch entlastet werden (Unterkiefer Aufbissschiene mit Retrusivstopp).
Aufgrund des asymptomatisch, chronisch dysfunktionellen Beschwerdebildes ist für die vorliegende Versorgung vorerst nur unter Vorbehalt eine gute Langzeitprognose formulierbar.

Der Literaturliste ist eine Produktliste der verwendeten Materialien beigefügt.

Kontakt

Dr. Sven Egger, M.Sc., M.Sc.
Spezialist für Ästhetik und Funktion in der Zahnmedizin (DGÄZ)
Grünpfahlgasse 8
4001 Basel, Schweiz
DrSven-Egger@aesthetikart.ch
www.aesthetikart.ch

ZTM Christian Berg
Oraldesign Basel GmbH
Centralbahnplatz 13
4051 Basel, Schweiz
labor@oraldesignbasel.ch

Nie wieder Stinkbomben aufschrauben!

SEIT 1985 KLINISCH ERFOLGREICH!

ALLES DICHT

Kurz ist eben nicht gleich kurz: Ein verschraubtes Implantat lässt sich rein physikalisch nicht bakteriendicht verschließen. Sonst könnte man die Verschraubung nämlich weder herein- noch herausdrehen. Anders bei der bakteriendichten Verbindung von Bicon®, einem wichtigen Baustein im Kampf gegen Periimplantitis. Hier ist auch das bei verschraubten Verbindungen eingesetzte Versiegelungsmaterial komplett überflüssig. Mit dem breiten klinischen Anwendungsspektrum von Bicon® Kurzimplantaten sind Anwender und Patienten auf der sicheren Seite.

Shortlink zum Bicon Design: **is.gd/bicon_bakteriendicht**

Unser kurzes kann's!

bicon® DENTAL IMPLANTS